

**UNIVERSIDAD AUTÓNOMA METROPOLITANA UNIDAD XOCHIMILCO**  
**DIVISIÓN DE CIENCIAS BIOLÓGICAS Y DE LA SALUD**  
**DEPARTAMENTO DE PRODUCCIÓN AGRÍCOLA Y ANIMAL**  
**LICENCIATURA EN MEDICINA VETERINARIA Y ZOOTECNIA**

Proyecto de Servicio social:

“Bases anatómicas para la realización de colgajos de patrón axial en la cirugía oncológica”

Prestador de Servicio Social:  
Hiram García Vega  
Matrícula: 2182033096

Firma: 

Asesor interno:  
Dr. Ángel Raymundo Lozada Gallegos.  
Número Económico: 38145

Firma: 

Asesor externo:  
MVZ. Melissa García González.  
Ced. Prof. 12969616

Firma: 

Lugar de Realización: Universidad Autónoma Metropolitana – Xochimilco  
Fecha de inicio y termino: 7 de agosto de 2023 a 6 de marzo de 2024.

## Índice

1. Introducción .....	2
2. Planteamiento del problema/ Objeto de estudio .....	2
3. Justificación .....	3
4. Objetivos .....	3
5. Marco teórico .....	4
5.1. Definición de colgajo axial .....	4
5.2. Principales regiones anatómicas en las que se realizan colgajos axiales .....	4
5.3. Descripción de las estructuras anatómicas involucradas en la realización de colgajos axiales .....	4
5.3.1. Piel .....	5
5.3.2. Vasos sanguíneos .....	6
5.3.3. Músculos .....	6
5.3.4. Nervios .....	6
5.4 Descripción y esquematización de las principales regiones para la realización de colgajos axiales .....	6
5.4.1 Auricular caudal .....	6
5.4.1 Omocervical .....	7
5.4.2 Toracodorsal .....	8
5.4.3 Epigástrica caudal superficial .....	9
5.4.4 Genuicular medial .....	11
5.4.5 Ilíaca circunfleja profunda .....	12
5.4.6 Caudal lateral superficial .....	13
5.4.7 Braquial superficial .....	14
5.4.8 Temporal superficial .....	14
6 Metodología .....	15
7 Resultados .....	16
8 Discusión .....	16
9 Conclusión .....	16
10 Referencias .....	17

# **Bases anatómicas para la realización de colgajos de patrón axial en la cirugía oncológica**

## **1. Introducción**

En la clínica de pequeñas especies, la presencia de neoplasias cutáneas tiene gran prevalencia, el retiro de estas conlleva la generación de defectos cutáneos; para la corrección de estos existen diferentes técnicas reconstructivas, una de las cuales es la realización de colgajos de patrón axial.

El conocimiento de las bases anatómicas que sustentan la técnica es importante, ya que, se debe tener presente que el éxito al llevar a cabo un procedimiento quirúrgico no recae únicamente en el desarrollo de la técnica sino también en el entendimiento de la anatomía. (Lugo, 2019).

En el presente trabajo se recopiló información asociada a las bases anatómicas implicadas en diferentes regiones corporales para la realización de colgajos axiales, con la finalidad de esquematizarlas, haciendo didáctico para el lector el conocimiento de las estructuras.

## **2. Planteamiento del problema/ Objeto de estudio**

El conocimiento de las bases anatómicas para la realización de cualquier tipo de cirugía es el primer paso en la práctica.

Actualmente, el incremento de pacientes oncológicos, demanda al médico veterinario la realización de técnicas quirúrgicas que permitan el retiro de neoplasias cutáneas que podrían incluso alargar la esperanza de vida de los pacientes. Por esta razón es que se necesita conocer los diferentes tipos de cirugía a realizar, sin embargo, el más utilizado es la resección quirúrgica que al realizarlo, tendrá como consecuencia un gran defecto, por consiguiente, para corregirlo se utilizan los colgajos axiales.

El uso de colgajos cutáneos para corregir una pérdida en la continuidad de la piel ha cobrado relevancia en la clínica de pequeñas especies, ya que el abordaje quirúrgico de neoplasias cutáneas implica el retiro de grandes porciones de piel circundantes a estas.

Debido a esto el conocimiento de las bases anatómicas necesarias que sustentan técnicas de cirugía reconstructiva como la de colgajos de patrón axial es un tema de importancia para los médicos veterinarios.

### **3. Justificación**

La realización de compendios informativos fomenta el acceso al conocimiento a los lectores y el uso de esquemas didácticos los hace en más entendibles.

Actualmente existen muchos textos enfocados al conocimiento de anatomía en general, sin embargo, son muy pocos los enfocados a las bases anatómicas específicas para la realización de diferentes tipos de procedimientos quirúrgicos y específicamente para colgajos axiales.

El presente trabajo se realizó con la finalidad principal de que el lector conozca las bases anatómicas necesarias para la realización de colgajos axiales, debido a la importancia de esta técnica para la corrección de defectos cutáneos en medicina veterinaria, ya que, así como el incremento en la prevalencia de pacientes con neoplasias es notable, también es necesario conocer y actualizar los diferentes tratamientos que se sugieren para estas, de tal manera que los pacientes y sus familias tengan mayores alternativas para la vida con calidad.

El conocimiento de las bases anatómicas para la realización de cualquier procedimiento quirúrgico influye directamente en el éxito de este, y aprenderlo de forma didáctica, fomenta que la información pueda ejemplificarse y comprenderse, por esta razón, es que el uso de compendios ilustrados aporta a la educación en la formación de MVZ para el aprendizaje de esta técnica.

### **4. Objetivos**

- **Objetivo general**

Describir las bases anatómicas implicadas en la realización de colgajos axiales utilizados para la corrección de defectos cutáneos generados por el retiro de neoplasias.

- **Objetivos específicos**

- 1.- Realizar una búsqueda bibliográfica para actualizar las bases anatómicas que dan sustento a la técnica quirúrgica de colgajos de patrón axial.
- 2.- Elaborar esquemas que describan la anatomía relacionada con los colgajos axiales.
- 3.- Desarrollar un prontuario anatómico con la información recopilada.

## **5. Marco teórico**

### **5.1. Definición de colgajo axial**

Un colgajo de patrón axial es un colgajo pediculado que incorpora una arteria y una vena cutánea directa en su base. Este tipo de colgajos tienen una mejor circulación, pueden desarrollarse en una sola etapa y transferirse con la finalidad de cubrir defectos cutáneos de grandes dimensiones (Mankin, 2017).

### **5.2. Principales regiones anatómicas en las que se realizan colgajos axiales**

El nombre de cada colgajo y la región de donde se obtendrá, hace referencia a los vasos sanguíneos directos empleados.

Se han definido las regiones principalmente utilizadas para la realización de colgajos axiales siendo estas:

- 1) Auricular caudal.
- 2) Omocervical.
- 3) Toracodorsal,
- 4) Epigástrica caudal superficial,
- 5) Genicular medial.
- 6) Ilíaca circunfleja profunda.
- 7) Caudal lateral superficial.
- 8) Braquial superficial.
- 9) Temporal superficial (Fossum, 2019).

### **5.3. Descripción de las estructuras anatómicas involucradas en la realización de colgajos axiales**

El conocimiento de las estructuras anatómicas involucradas ya sea de manera directa como es el caso de la piel y los vasos sanguíneos o de las que funcionan como puntos

de referencia anatómica (músculos, huesos); es la base para el correcto desarrollo de la técnica quirúrgica.

A continuación, se describirán aspectos importantes de las estructuras mencionadas de manera general antes de abordar las particularidades de cada una de las regiones anatómicas donde se realiza la técnica de los colgajos axiales.

### **5.3.1. Piel**

La piel es el principal órgano implicado en el desarrollo de la técnica de colgajos axiales, es un órgano compuesto por tres capas o estratos (epidermis, dermis e hipodermis).

La epidermis que es la capa más superficial de la piel es un epitelio escamoso estratificado.

La dermis que es una capa intermedia entre la epidermis y la hipodermis es un tejido conjuntivo provisto de vasos sanguíneos, linfáticos, músculos y terminaciones nerviosas. que se encuentra adherida a la hipodermis.

La hipodermis, que es comúnmente nombrado tejido subcutáneo es la capa más profunda, se encuentra constituida de grasa, fibras elásticas y trabeculares colágenas sueltas. El tejido subcutáneo conecta la dermis con la fascia y permite que la piel se deslice sobre el tejido subyacen (Guzu et al., 2021).

Otro aspecto que considerar en las técnicas reconstructivas de piel es la capacidad elástica de esta, ya que dependiendo de la zona corporal que se aborde la resistencia a la tracción por parte del tejido variará. Debido a esto el conocimiento de las líneas de tensión de la piel es primordial.

Las líneas de tensión están formadas por la fuerza del tejido fibroso de la piel estas varían dependiendo de la región anatómica un claro ejemplo de esto se puede observar en las zonas más distales de las extremidades en las cuales resulta más difícil traccionar la piel a diferencia de otras regiones como la toraco dorsal.

Otros factores que influyen en la tensión de la piel son la raza, conformación, sexo y edad. Incidir paralelamente a una línea de tensión permite una cicatrización mejor disminuyendo la tensión y propiciando así una mejor unión de los bordes (Fossum, 2019).

### **5.3.2. Vasos sanguíneos**

En general, la vasculatura de la piel y el tejido subcutáneo se organiza en cinco plexos vasculares: el subepidérmico, dérmico, subdérmico, subcutáneo y fascial (Kim y Sang Wha Kim, 2015).

Los tipos de colgajos de patrón axial descritos incluyen una vena y arteria cutánea directamente en la base del colgajo lo cual asegura el aporte sanguíneo necesario para la supervivencia del tejido.

Los vasos se extienden a lo largo del colgajo axial en un grado variable, cuyas ramas terminales suministran sangre al plexo subdérmico/submucoso.

Toda la piel o mucosa irrigada debe extraerse del sitio donante y sobrevivirá siempre que estos vasos permanezcan intactos y permeables (Guzu *et al.*, 2021).

### **5.3.3. Músculos**

Rara vez se involucran músculos en la realización de colgajos axiales, esto porque la corrección de defectos por medio de ellos es a nivel cutáneo, sin embargo, durante la resección quirúrgica de neoplasias, llegan a involucrarse dependiendo del estado del tejido lesionado y la zona en la que se realice el colgajo.

### **5.3.4. Nervios**

El papel que juega la inervación en la realización de colgajos axiales es el de preservar la sensibilidad de la zona en donde se hacen, únicamente se involucran nervios cutáneos o ramificaciones nerviosas.

Tal como la irrigación, la inervación permite mantener sana la zona en donde se corrigió el defecto, permitiendo que la piel que llega al sitio donante se mantenga en estado "natural", respondiendo a estímulos.

## **5.4 Descripción y esquematización de las principales regiones para la realización de colgajos axiales**

### **5.4.1 Auricular caudal**

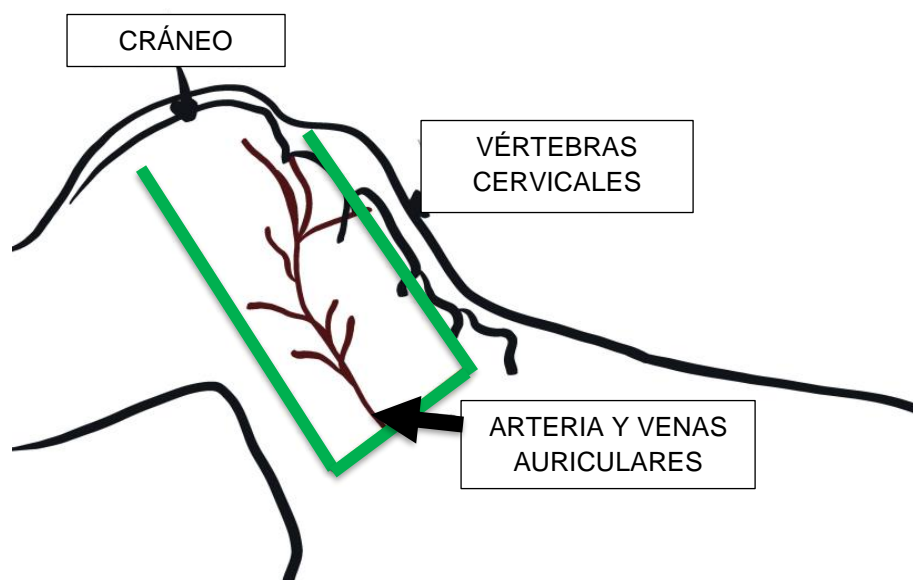
El suministro de sangre del colgajo auricular caudal se basa en la arteria y la vena auriculares caudales que están ubicadas caudalmente a la base de la oreja. Proporcionan riego sanguíneo al músculo plastima, con ramas perforantes en el tejido subcutáneo y la piel (Guzu *et al.*, 2021).

La base del colgajo es la depresión entre el ala del atlas y el conducto auditivo vertical en la base de la oreja (Mankin, 2017).

El colgajo se centra sobre la región lateral del cuello y su borde caudal no debe extenderse más allá de la cara craneal de la región escapular (Degner, 2007).

Los principales músculos que conforman esta región son: el auricular que se ubica en la base de la oreja, los cutáneos de la base de la oreja que están por debajo de la piel de esa zona y el auriculopalpebral que va desde el ojo, hasta la base de la oreja.

La irrigación de esta región se da por medio de las arterias: auricular caudal (base de la oreja y pabellón auricular), occipital (parte dorsal de la región) y arterias superficiales de la cabeza que pertenecen a ramificaciones de la carótida.



**Figura 1.** Representación esquemática de la región Auricular caudal.

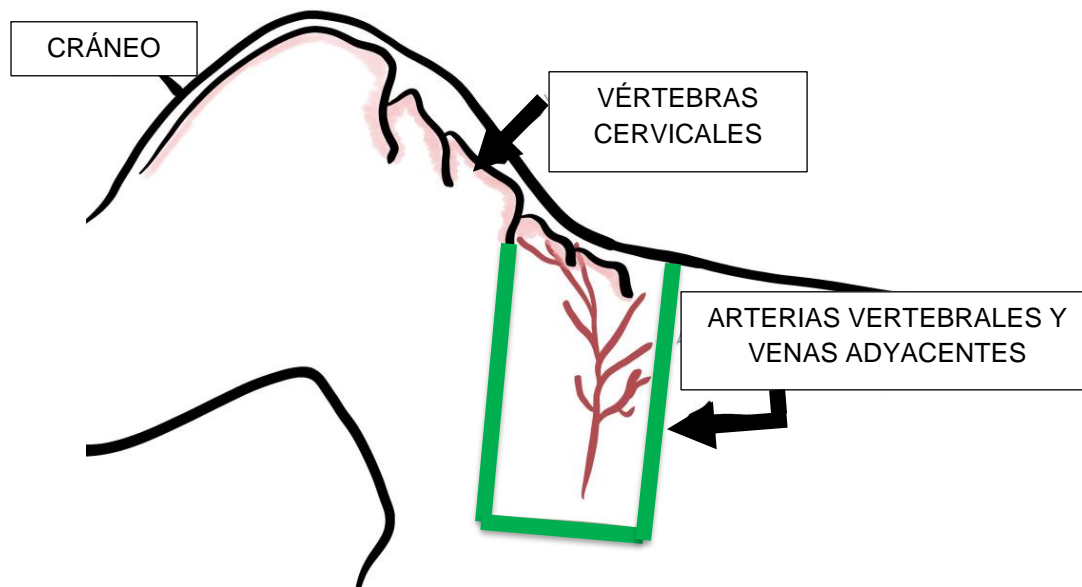
#### 5.4.1 Omocervical

Estos colgajos incorporan la rama cervical superficial de la arteria omocervical y su vena asociada, tanto la arteria como la vena entran en la piel craneal al hombro a nivel del ganglio linfático pre escapular dando lugar a la depresión craneal del hombro, y discurren dorsalmente justo craneal de la escápula. (Fossum, 2019)

En esta región se encuentran los músculos cervicales profundos (espinosos y semiespinosos) que abarcan hasta la columna cervical, los trapecios que van desde la base del cráneo y se extienden hasta la escápula, esplenios del cuello y de la cabeza y los escalenos que forman la parte lateral del cuello.

La irrigación la llevan a cabo las arterias vertebrales (ramas de las subclavias), las arterias cervicales y las arterias subclavias, así como sus venas adyacentes.

Los nervios cutáneos de esta región se conforman por ramificaciones de los nervios espinales, el nervio accesorio del XI par craneal y del plexo braquial.



**Figura 2.** Representación esquemática de la región Omocervical.

#### 5.4.2 Toracodorsal

La región toracodorsal se basa en la rama cutánea de la arteria toracodorsal y su vena asociada, localizadas en la depresión caudal del hombro, a un nivel paralelo al borde dorsal del acromion, detrás de la escápula (Sosa, 2019).

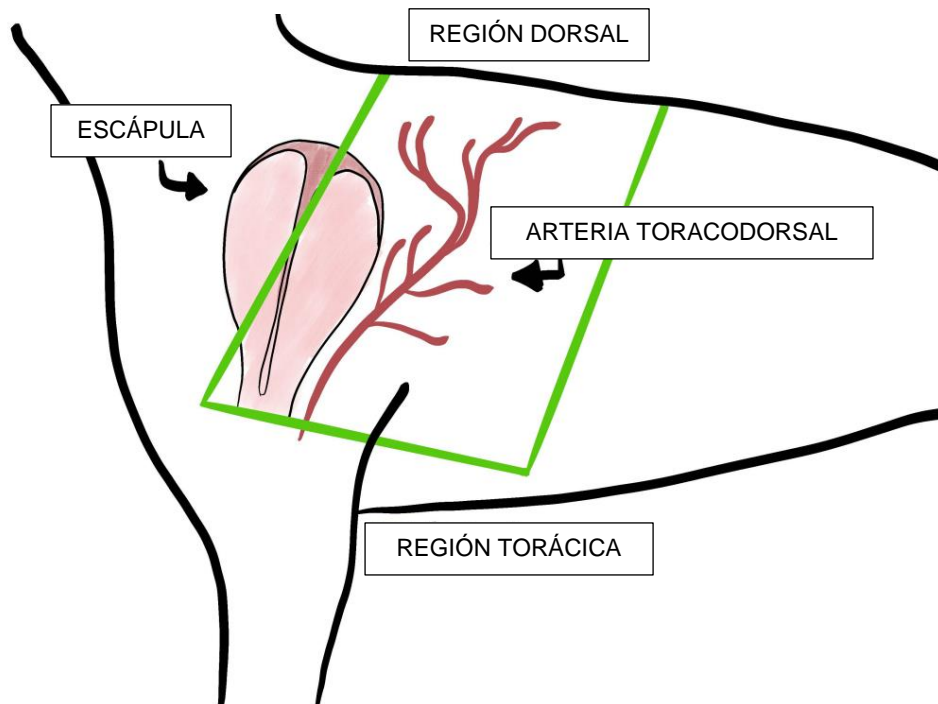
La arteria toracodorsal se dirige caudalmente y, acompañando al nervio toracodorsal, penetra en el músculo dorsal ancho.

El desarrollo de colgajos con patrón axial toracodorsal largo pueden requerir la ligadura de las ramas cutáneas de la arteria y vena toracodorsal opuestas (Sosa, 2019).

Los músculos principales de esta región son: los dorsales que se encuentran a lo largo de la columna vertebral, los trapecios que va desde la base del cráneo a la escápula, los romboides que están por debajo del trapecio, los serratos dorsales que se ubican en la región lateral y dorsal del tórax y los intercostales que están entre las costillas.

La perfusión sanguínea en esta zona se lleva a cabo por las arterias torácicas externas e internas, las dorsales que son ramificaciones de las intercostales y las subescapulares, que se originan en la arteria axilar.

Los nervios cutáneos que se ubican en esta región provienen de ramificaciones de los nervios espinales, toracodorsales y los intercostales, que provienen de la médula espinal distribuyéndose a lo largo de la región dorsal y torácica, así como de entre las costillas.



**Figura 3.** Representación esquemática de la región Toracodorsal.

### 5.4.3 Epigástrica caudal superficial

En la región epigástrica caudal están implicadas las glándulas mamarias que se desarrollan como brotes epiteliales a partir de las crestas mamarias y se extienden desde la axila hasta la región inguinal.

La cadena mamaria en las perras cuenta de 5 pares de mamas y en gatas con 4 pares, en ocasiones pueden variar en número de 4 a 6, se localizan subcutáneamente y son distribuidas de forma paralela en dos cadenas de las regiones mencionadas.

Se denominan de diferentes formas dependiendo del autor, están las torácicas, craneal y caudal; abdominales, craneal y caudal; e inguinal, o numeradas del 1 al 5 en dirección craneocaudal, siendo L las mamas que pertenecen a la cadena izquierda y R las que pertenecen a la derecha (Frías, 2022).

El aporte sanguíneo de las glándulas mamarias M1 y M2 es llevado por las arterias torácica interna, torácica lateral y las ramas cutáneas de las arterias intercostales; la



**Figura 4.** Representación esquemática de la región Epigástrica caudal.

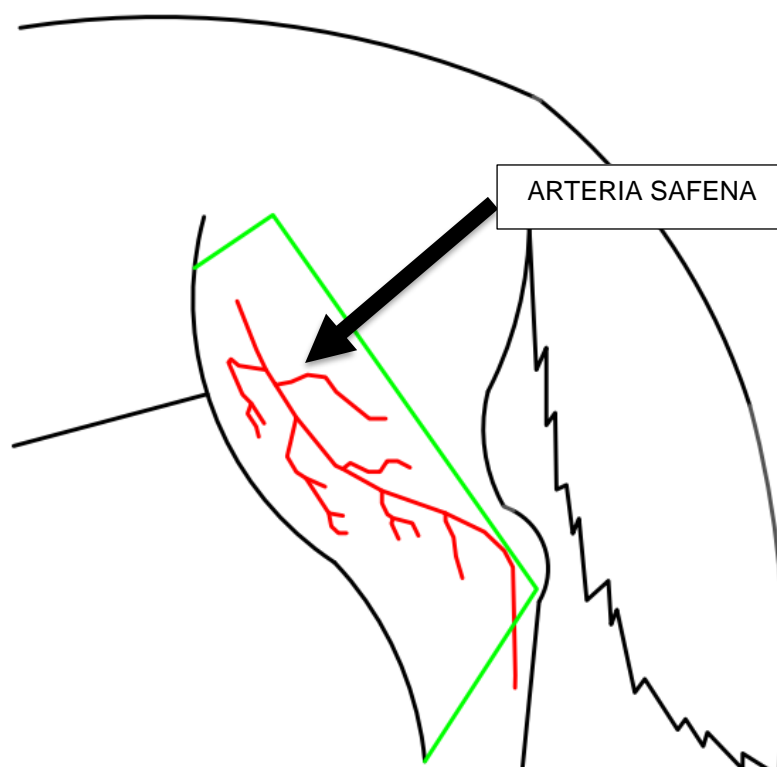
#### **5.4.4 Genicular medial**

En la región genicular medial abarca los miembros posteriores; los defectos a corregir podrían estar ubicados por cualquier parte de la extensión del miembro, desde el fémur, hasta las falanges, aunque normalmente se denomina a esta región por la ubicación de la articulación patelar.

La irrigación de esta zona se realiza por medio del paquete vascular conformado por vena y arteria safenas.

Para la realización de un colgajo axial en esta región, en ocasiones se involucran los músculos vasto medial (que se ubica en la parte interna del muslo y forma parte de los cuádriceps), el grácil (ubicado en la parte interna del muslo) y el sartorio (va desde la cadera a la tibia), dependiendo del tamaño del defecto a corregir, así como de la profundidad de la incisión quirúrgica.

los nervios que se encuentran en esta región son: el safeno (ramificación del femoral), el cutáneo crural (femoral), ramificaciones del ciático.



**Figura 5.** Representación esquemática de la región Genicular medial.

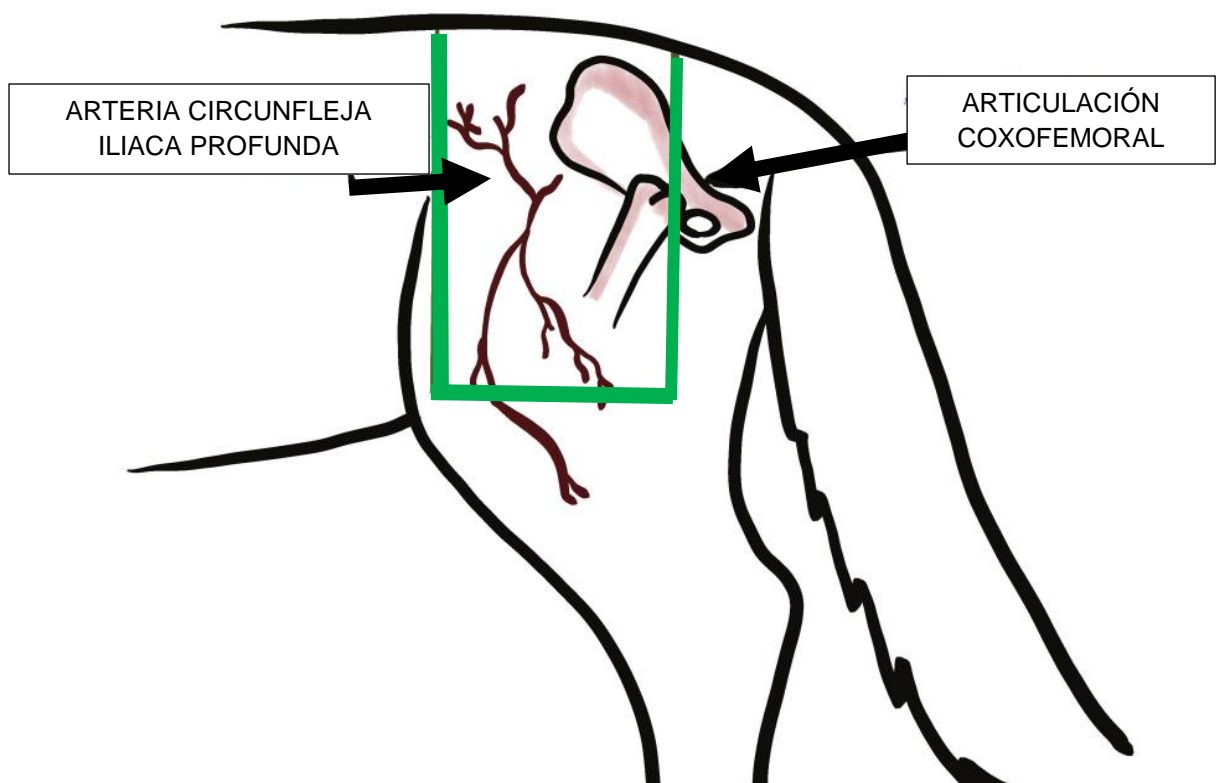
#### 5.4.5 Iliaca circunfleja profunda

En la región iliaca circunfleja profunda, se ubica la pelvis y la parte medial de los muslos, sin embargo, el vaso sanguíneo que nutre esta región también nutre músculos que no forman parte de ella.

La irrigación de esta zona se lleva a cabo por la arteria y la vena circunfleja profunda. Dicha arteria nutre a los músculos glúteos, psoas mayor cuadrado femoral, aductores, iliopsoas, obturadores piriforme y gemelos.

Para la realización de colgajos axiales en esta región, los músculos que podrían involucrarse, dependiendo del defecto a corregir, son los superficiales (glúteos, tensor de la fascia alta y piriforme).

Los nervios que podrían involucrarse, dependiendo de la ubicación del colgajo, son: el cutáneo lateral del muslo que se ubica en la parte lateral de la cadera y el muslo, el cutáneo caudal femoral que proporciona sensibilidad a la parte posterior del muslo y algunas ramas del nervio femoral.



**Figura 6.** Representación esquemática de la región iliaca circunfleja profunda.

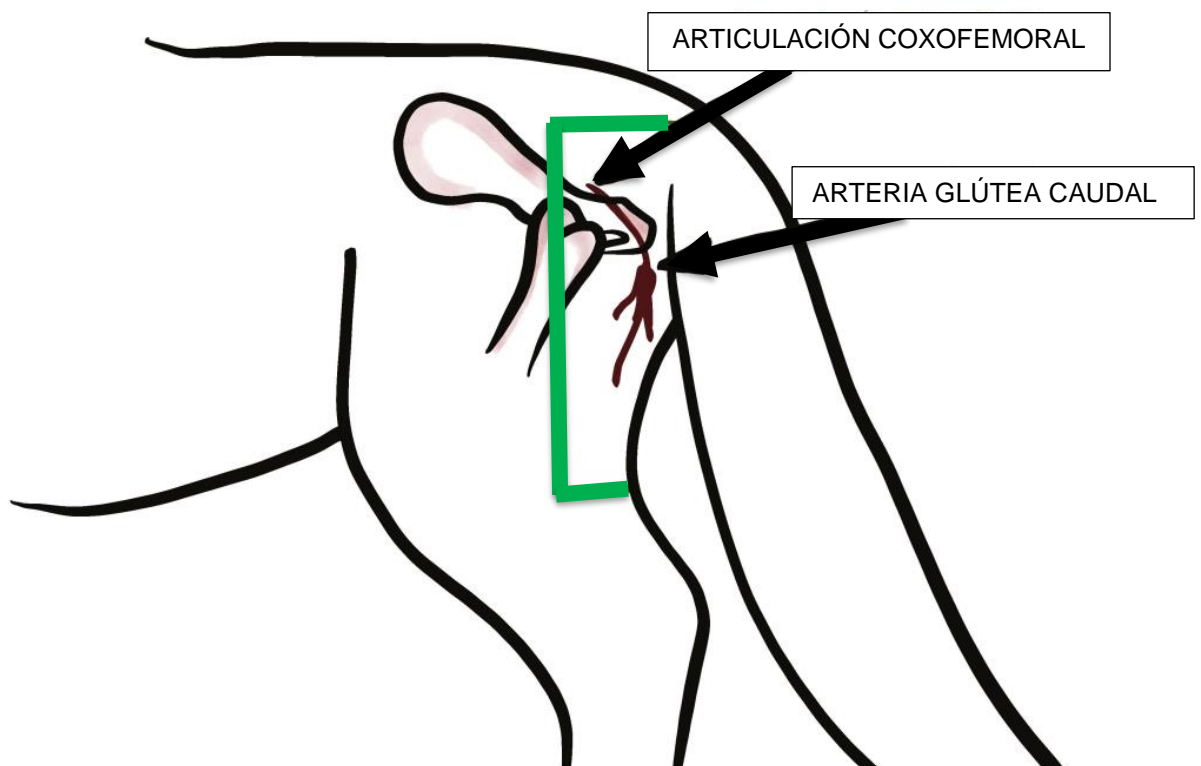
#### 5.4.6 Caudal lateral superficial

La región caudal lateral superficial, está constituida por las estructuras anatómicas que conforman la parte posterior y lateral del cuerpo del perro.

Los músculos que forman parte de esta región son: glúteo superficial, bíceps femoral, tensor de la fascia alta y vasto lateral.

La perfusión sanguínea de esta región corre a cargo de la arteria glútea caudal, la arteria caudal superficial de la arteria femoral y las ramas de la arteria pudenda externa, así como las venas que acompañan a estas arterias.

La inervación correspondiente a esta región, la llevan a cabo ramificaciones de los nervios cutáneo lateral del muslo, glúteo caudal y femoral.



**Figura 7.** Representación esquemática de la región Caudal lateral superficial.

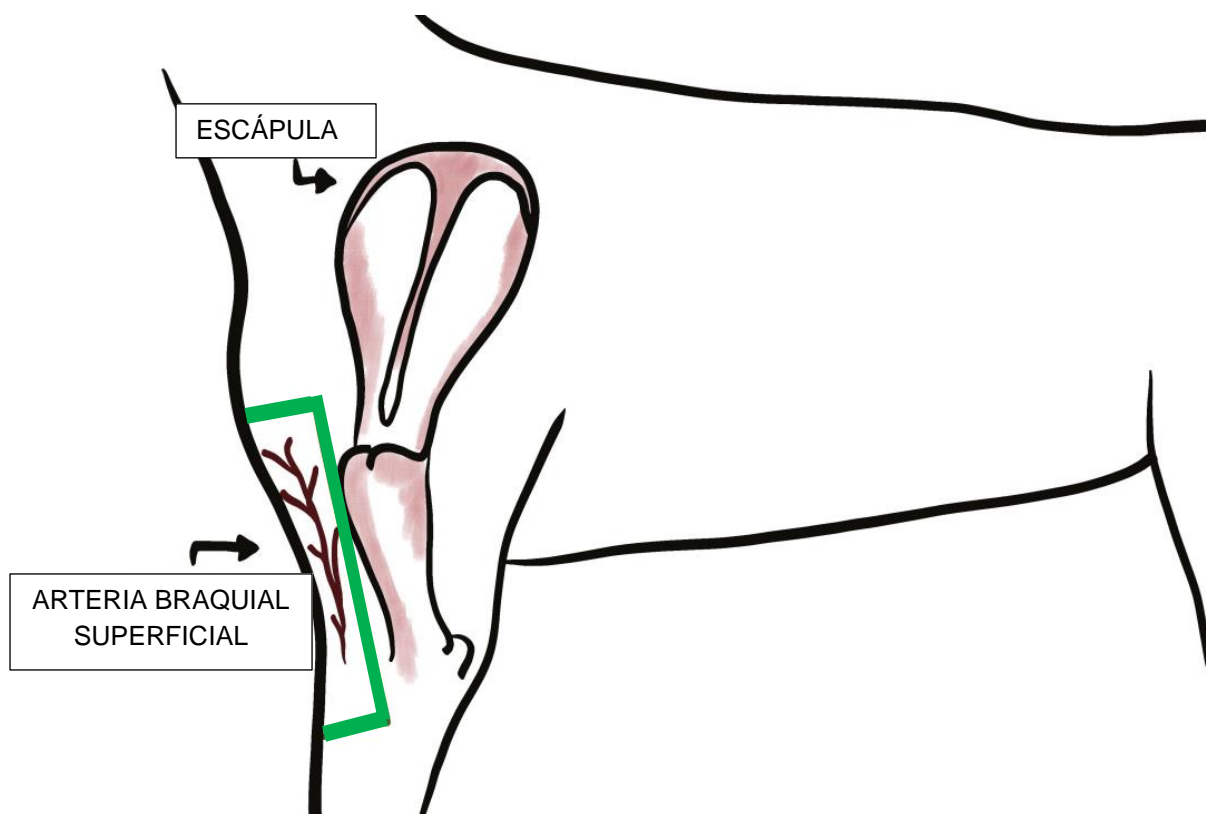
### 5.4.7 Braquial superficial

La región braquial superficial está conformada por la parte craneal y lateral de los miembros torácicos.

Los músculos que se ubican en ella son: bíceps braquial, braquiocefálico, flexores y extensores del carpo.

La irrigación de esta región se da por la arteria braquial, que va del hombro al codo y se divide en la radial (discurre por la parte lateral del antebrazo) y la ulnar (discurre por la parte medial del antebrazo), así como por las venas braquiales.

En esta región, hay tres nervios que la proveen de sensibilidad: el músculo cutáneo (braquial lateral), que inerva el músculo braquial y el bíceps braquial, el cutáneo lateral del antebrazo y el cutáneo medial del antebrazo.



**Figura 8.** Representación esquemática de la región Braquial superficial.

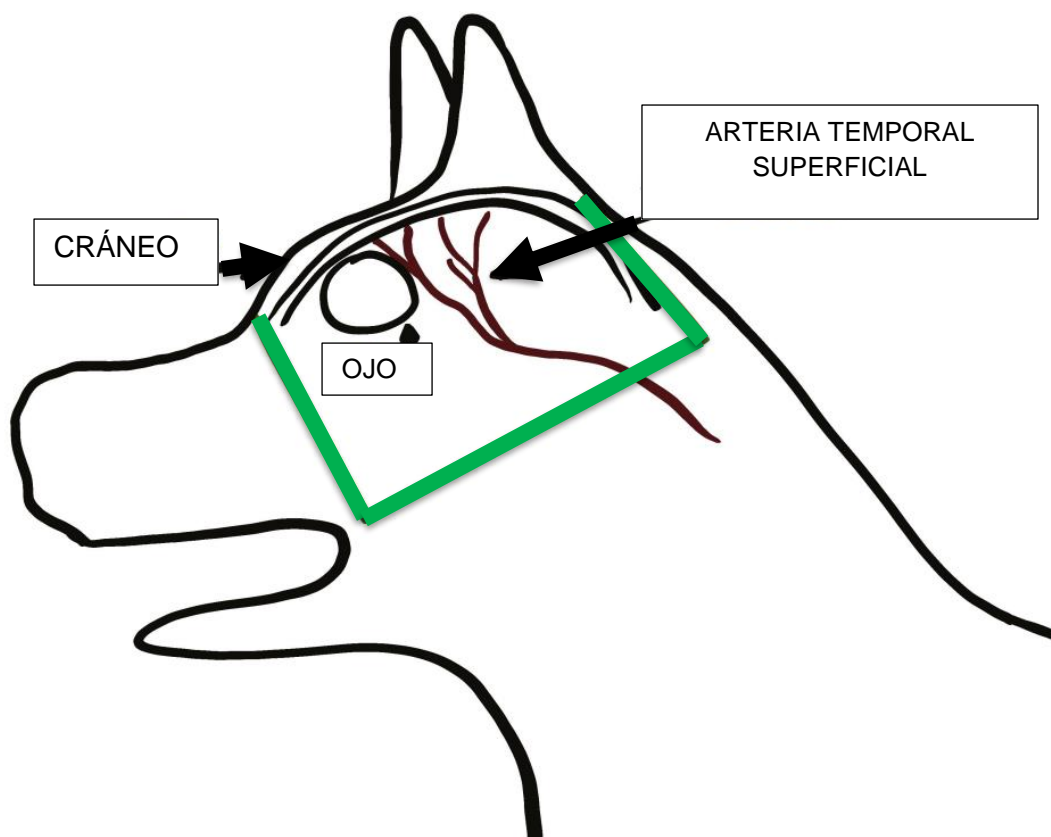
### 5.4.8 Temporal superficial

La región temporal superficial incluye estructuras anatómicas que se encuentran en la cabeza, específicamente en la zona lateral y superior del cráneo.

Los principales músculos que conforman esta región son: el temporal que se ubica en la parte lateral del cráneo y va desde la región temporal, hasta la mandíbula y el auricularis que se encuentra en la parte superior de la región temporal.

Esta zona es irrigada por la arteria temporal superficial y las arterias temporales accesorias, que son ramificaciones de la carótida, así como las venas temporales.

El nervio auriculotemporal que es una ramificación del nervio mandibular del nervio trigémino y algunas ramas del nervio craneofacial son los encargados de proporcionar sensibilidad y movimiento a esta zona.



**Figura 9.** Representación esquemática de la región Temporal superficial.

## 6 Metodología

- **Fuentes:** Para el presente trabajo, se realizará una revisión de diferentes tipos de fuentes (bibliográficas, hemerográficas, digitales) relacionadas con el tema de interés

- **Criterios de inclusión y exclusión:** Las fuentes que se incluirán deberán haber sido publicadas en los últimos cinco años (2018-2023), por instituciones, editoriales o sitios web de carácter científico. Cualquier publicación asociada al tema, que no sea de carácter científico o que exceda el lapso de cinco años antes mencionado, no formará parte de este trabajo.
- **Elaboración de esquemas didácticos:** Con la información recopilada y mediante el uso del software Adobe Illustrator se realizarán esquemas ilustrativos y didácticos que permitan afianzar el entendimiento de las bases anatómicas que se deben conocer para la realización de colgajos de patrón axial.

## **7 Resultados**

La búsqueda bibliográfica y la recopilación de información referente a las bases anatómicas para la realización de colgajos de patrón axial en la cirugía oncológica permitió la elaboración de los siguientes esquemas.

## **8 Discusión**

Con anterioridad se han reportado las ventajas de la realización de colgajos de tipo axial ya que son colgajos con sus pedículos vasculares correspondientes que permiten la microanastomosis de sus vasos con los de la zona receptora lo que aumenta la probabilidad de éxito (Lugo, 2019). Una vez conocido esto queda de manifiesto la necesidad de conocer las bases anatómicas como la localización exacta de los vasos sanguíneos tanto de la zona donante como de la zona receptora, lo cual sumado a una técnica precisa permitirá el éxito quirúrgico.

## **9 Conclusión**

El conocimiento de las bases anatómicas necesarias para la realización de colgajos de tipo axial tiene relevancia en el proceso de formación de los médicos veterinarios debido a lo favorable de la realización de esta técnica en la reparación de defectos cutáneos resultantes de cirugías oncológicas. Por lo que resalta la importancia de contar con materiales que propicien el aprendizaje de dichas técnicas quirúrgicas.

## 10 Referencias

- Degner, D. A. (2007). Facial Reconstructive Surgery. 22(2), 82–88. doi: doi.org/10.1053/j.ctsap.2007.03.009
- Dyce K. M , & Wensing, C. J. G. (2012). Anatomía veterinaria. 4 edición. ELSEVIER
- Fossum, T. W. (2019). Cirugía en pequeños animales. Elsevier Health Sciences.España.
- Frías J. (2022). ¿Cómo abordar los tumores mamarios en perras y gatas? Puchol Hospital Veterinario.
- Guzu, M., Rossetti, D. and Hennes, P.R. (2021). Locoregional Flap Reconstruction Following Oromaxillofacial Oncologic Surgery in Dogs and Cats: A Review and Decisional Algorithm. Front. Vet. Sci. 8:685036. doi: 10.3389/fvets.2021.685036
- Lugo Zamora J. F. (2019). Colgajos cutáneos para cirugías oncológicas en caninos. Universidad Autónoma Agraria Antonio Narro.
- Mankin, KMT (2017). Axial pattern flaps. Veterinary Clinics of North America-small Animal Practice , 47 (6), 1237–1247. https://doi.org/10.1016/j.cvsm.2017.06.008.
- Méndez Ramírez, Y. P. (2019). Utilización de colgajos cutáneos para la reparación de lesiones oncológicas en caninos: Revisión Literaria [Revisión Literaria]. Universidad Cooperativa de Colombia, sede Ibagué.
- Nistor A. *et al.* (2022). 'Experimental swine models for perforator flap dissection in reconstructive microsurgery doi:10.1371/journal.pone.0266873.
- Sosa M. (2019). Resolución quirúrgica de los tumores de piel malignos más frecuentes en caninos y felinos. [Tesis]. Universidad de la República, Facultad de Veterinaria.