UNIVERSIDAD AUTÓNOMA METROPOLITANA

ESPECIALIZACIÓN Y MAESTRÍA EN PATOLOGÍA Y MEDICINA BUCAL

RESPUESTA AL TRATAMIENTO EN LESIONES CENTRALES DE CÉLULAS GIGANTES Y SU RELACIÓN A LA EXPRESIÓN INMUNOHISTOQUÍMICA DE RECEPTORES DE GLUCOCORTICOIDES, RECEPTORES DE CALCITONINA Y FACTORES REGULADORES DE LA RESORCIÓN ÓSEA (RANK, RANKL Y OPG).

Idónea Comunicación de Resultados

Que para obtener el grado de

Maestra en Patología y Medicina Bucal

P R E S E N T A

Daniela Muela Campos

Directores y asesores de tesis:

Co-director: M en C. Adalberto Mosqueda Taylor
Co-directora: Dra. María Esther Irigoyen Camacho
Asesor: Dr. Ronell Bologna Molina
Asesor: Dr. Guillermo Martínez Mata

ÍNDICE

Abreviaturas …….. I

Índice de cuadros …….... III

Índice de figuras …….,……..… VI

Resumen ……... VII

1. Introducción ……..... 1

2. Antecedentes ……..… 3

2.1 Lesión central de células gigantes ……..……..... 3

2.1.1 Definición y etiología …….…… 3

2.1.2 Características demográficas ……..…….. 5

2.1.3 Características clínicas ……..…….…….. 5

2.1.4 Características radiográficas …… 6

2.1.5 Clasificación clínico – radiográfica ……..…….. 6

2.1.6 Diagnóstico diferencial y asociación con otras entidades ……..…..… 7

2.1.7 Características histológicas …….. 8

2.2 Linaje de las poblaciones celulares de las LCCGs …….…….… 8

2.3 Estudios previos sobre marcadores inmunohistoquímicos en LCCGs …..…... 9

2.4 Tratamiento …….…… 13

2.4.1 Cirugía …….…… 14

2.4.2 Tratamientos farmacológicos ……..…… 14

2.4.3 Corticoesteroides intralesionales …….…… 14

2.4.4 Calcitonina ……..... 17

2.4.5 Interferón alfa ……..... 18

2.4.6 Bifosfonatos ……...……. 19

2.5 Estudios inmunohistoquímicos de receptores de glucocorticoides (RGC) y receptores de calcitonina (RCT) …..…...……. 20

2.6 Sistema RANK-RANKL-OPG ……...…….…... 23

3. Planteamiento del problema ……...…….. 26

4. Justificación …….…..…… 29

5. Objetivos ……..……. 30

5.1 Objetivo general ……..…. 30

5.2 Objetivos específicos ……... 30

6. Material y Método …….. 31

6.1 Diseño del estudio ……. 31

6.2 Muestra ……... 31

6.3 Criterios de inclusión y de exclusión …….. 32

6.4 Criterios de diagnóstico ……. 33

6.5 Metodología de trabajo ……... 33

6.5.1 Valoración de la respuesta al tratamiento …… 33

6.5.2 Codificación de las muestras …….. 35

6.5.3 Descripción de las características histológicas ……... 36

6.5.4 Técnica de inmunohistoquímica ……... 37

6.5.5 Evaluación de la inmunoexpresión de RGC, RCT, RANK, RANKL y OPG …… 38

6.6 Análisis estadístico …….…… 39

6.7 Consideraciones bioéticas ……...…… 39

7. Resultados …….. 42

7.1 Características demográficas ……..... 42

7.2 Características clínicas previas al tratamiento con corticosteroides intralesionales ……. 42

7.3 Características radiográficas previas al tratamiento con corticosteroides intralesionales 42

7.4 Tiempo de evolución, tiempo de tratamiento, tiempo de seguimiento y número de infiltraciones ……..……... 43

7.5 Comportamiento clínico-radiográfico ……..……... 43

7.6 Características histológicas ……...……..... 43

7.7 Características clínicas y radiográficas posteriores al tratamiento con corticosteroides intralesionales ……..……... 44

7.8 Resultados de la respuesta al tratamiento con corticosteroides intralesionales ……..... 45

7.9 Características clínico-radiográficas basales y finales en casos de LCCGs con "buena" respuesta al tratamiento ……..... 45

7.10 Características clínico-radiográficas basales y finales en casos de LCCGs con "moderada" respuesta al tratamiento ……..... 46

7.11 Características clínico-radiográficas basales y finales en casos de LCCGs con "nula" respuesta al tratamiento ……..... 47

7.12 Resultados de la expresión inmunohistoquímica de RANK ……..... 47

7.13 Resultados de la expresión inmunohistoquímica de RANKL ……. 48

7.14 Resultados de la expresión inmunohistoquímica de OPG ……..... 48

7.15 Resultados de la expresión inmunohistoquímica de RGC ……..... 49

7.16 Resultados de la expresión inmunohistoquímica de RCT ……..... 49

7.17 Resultados de la inmunomarcación y su correlación con la respuesta al tratamiento con corticosteroides intralesionales ……..... 49

7.18 Expresión de los inmunomarcadores y su correlación con las características clínico-radiográficas iniciales. ……. 50

8. Cuadros …….. 51

9. Figuras ……... 71

10. Discusión …….. 81

11. Referencias ……. 94

Anexos ……. IX

Anexo 1. Instrumento de recolección de datos (características clínicas) ……..….. IX

Anexo 2. Instrumento de recolección de datos (expresión inmunohistoquímica) ...……...…….. XI

Abreviaturas

α-SMA	Alfa- actina de músculo liso
ADN	Ácido desoxirribonucleico
ARN	Ácido ribonucleico
bFGF	Factor de crecimiento fibroblástico básico
CD68	Cúmulo de diferenciación 68
CGM	Células gigantes multinucleadas
CME	Células mesenquimatosas estromales
DE	Desviación estándar
FGF	Factor de crecimiento fibroblástico
H&E	Hematoxilina y eosina
IFNα	Interferon alfa
LCCG	Lesión central de células gigantes
LCCGs	Lesiones centrales de células gigantes
M-CSF	Factor estimulante de colonias de macrófagos
MMP-1	Metaloproteinasas de matriz 1
MMP-9	Metaloproteinasas de matriz 9
MVV	Microvascularidad
OCIF	Factor de inhibición de la osteoclastogénesis
OMS	Organización Mundial de la Salud
OPG	Osteoprotegerina
PTHrP	Péptido relacionado a la hormona paratiroidea

PTHR1	Receptor 1 del péptido relacionado a la hormona paratiroidea
RANK	Receptor activador del factor nuclear Kβ
RANKL	Ligando del receptor activador del factor nuclear Kβ
RCT	Receptores de calcitonina
RGC	Receptores de glucocorticoides
TNFR	Factor de necrosis tumoral
TNFRSF11B	Factor de inhibición de la osteoclastogénesis
TRAP	Fosfatasa ácida tartrato resistente
VEFG	Factor de crecimiento endotelial vascular

Índice de cuadros

Cuadro 1	Características clínicas y radiográficas de LCCGs en diferentes estudios.	51
Cuadro 2	Resultados de tratamiento quirúrgico en LCCGs en diferentes estudios.	52
Cuadro 3	Reportes de casos de LCCGs tratados con corticosteroides intralesionales.	53
Cuadro 4	Especificaciones de los anticuerpos primarios utilizados en el presente estudio.	54
Cuadro 5	Características demográficas de quince casos de LCCGs.	54
Cuadro 6	Características clínicas basales de quince casos de LCCGs.	55
Cuadro 7	Características radiográficas basales de quince casos de LCCGs.	56
Cuadro 8	Tiempo de evolución, tiempo de seguimiento, tiempo de tratamiento y número de infiltraciones de triamcinolona en quince casos de LCCGs.	57
Cuadro 9	Características histológicas de quince casos de LCCGs.	57
Cuadro 10	Comparación de características clínicas y radiográficas basales y finales de quince casos de LCCGs tratados con corticosteroides intralesionales.	58
Cuadro 11	Características demográficas de quince casos de LCCGs tratados con corticosteroides intralesionales de acuerdo a su respuesta al tratamiento.	58
Cuadro 12	Características clínicas basales de quince casos de LCCGs previas al tratamiento con corticosteroides intralesionales.	59
Cuadro 13	Características clínicas de quince casos de LCCGs posterior al tratamiento con corticosteroides intralesionales.	59
Cuadro 14	Características radiográficas basales de quince casos de LCCGs de acuerdo a su respuesta al tratamiento con corticosteroides intralesionales.	60

Cuadro 15	Características radiográficas de quince casos de LCCGs posteriormente al tratamiento con corticosteroides intralesionales	……	61
Cuadro 16	Porcentaje e intensidad de células inmunoteñidas para RANK en quince casos de LCCG.	……	62
Cuadro 17	Inmunotinción de RANK en CGM y CME en quince casos de LCCG.	……	62
Cuadro 18	Porcentaje e intensidad de células inmunoteñidas para RANKL en quince casos de LCCG.	……	63
Cuadro 19	Inmunotinción de RANKL en CGM y CME en quince casos de LCCG.	……..……..	63
Cuadro 20	Porcentaje e intensidad de células inmunoteñidas para OPG en quince casos de LCCG.	……..……..	64
Cuadro 21	Inmunotinción de OPG en CGM y CME en quince casos de LCCG.	……..……..	64
Cuadro 22	Porcentaje e intensidad de células inmunoteñidas para RGC en quince casos de LCCG.	……..……..	65
Cuadro 23	Inmunotinción de RGC en CGM y CME en quince casos de LCCG.	……...…….	65
Cuadro 24	Porcentaje e intensidad de células inmunoteñidas para RCT en quince casos de LCCG.	……...….	66
Cuadro 25	Inmunotinción de RCT en CGM y CME en quince casos de LCCG.	……..……..	66
Cuadro 26	Resultados de inmunomarcación de RANK/RANKL/OPG de acuerdo a la respuesta al tratamiento con corticosteroides intralesionales en quince casos de LCCGs.	…….....	67
Cuadro 27	Resultados de inmunomarcación de RGC y RCT de acuerdo a la respuesta al tratamiento con corticosteroides intralesionales en quince casos de LCCGs.	…….....	68
Cuadro 28	Promedio de expresión de los inmunomarcadores y su correlación con las características clínicas (Dolor espontáneo, dolor provocado y movilidad dental).	……	69

Cuadro 29 Promedio de expresión de los inmunomarcadores y su correlación con las características radiográficas (imagen radiográfica, resorción radicular y perforación de cortical). …… 70

Índice de figuras

Figura 1	Colocación del acetato cuadriculado (0.5x0.5 cm) sobre la ortopantomografía.	71
Figura 2	Características clínicas y radiográficas basales y finales de un caso de LCCGs con respuesta "buena" al tratamiento	71
Figura 3	Ortopantomografía de LCCGs con imagen. Control radiográfico	72
Figura 4	Inmunotinción intensa de RANK en CGM y CME (100x)	73
Figura 5	Inmunotinción leve de RANK en CGM y CME (100x)	73
Figura 6	Inmunotinción de RANK en CGM y CME (400x)	74
Figura 7	Inmunotinción leve de RANKL en CGM y CME (100x)	74
Figura 8	Inmunotinción leve de RANKL en CGM y CME (400x)	75
Figura 9	Inmunotinción nula de RANKL en CGM y CME (100x)	75
Figura 10	Inmunotinción intensa de OPG en CGM y CME (100x)	76
Figura 11	Inmunotinción de OPG en CGM y CME (400x)	76
Figura 12	Inmunotinción leve de OPG en CGM y CME (100x).	77
Figura 13	Inmunotinción intensa de RGC en CGM y CME (100x)	77
Figura 14	Inmunotinción intensa de RGC en CGM y CME (100x)	78
Figura 15	Inmunotinción intensa de RGC en CGM y CME (400x)	78
Figura 16	Inmunotinción leve de RCT en CGM y CME (100x)	79
Figura 17	Inmunotinción nula de RCT en CGM y CME (100x)	79
Figura 18	Inmunotinción nula de RCT en CGM y CME (400x)	80

RESUMEN

Introducción. La Organización Mundial de la Salud (OMS), define a la lesión central de células gigantes (LCCG) como una lesión osteolítica localizada y benigna, pero ocasionalmente agresiva, Desde su descripción inicial hasta la actualidad, su etiopatogénesis, comportamiento clínico, conducta biológica, y muy recientemente su tratamiento no quirúrgico han sido aspectos complejos poco entendidos, que se encuentran aún en exploración. Por ahora, el uso de corticosteroides intralesionales constituye el tratamiento que ha producido el mayor número de casos con respuesta favorable. La evaluación de la expresión inmunohistoquímica de RGT, RCT, RANK, RANKL y OPG en pacientes bajo tratamiento con corticosteroides intralesionales podría ayudar a identificar biomarcadores útiles para predecir la respuesta al tratamiento farmacológico y/o actuar como herramientas para la selección más adecuada de los fármacos en cada caso.

Objetivo. Caracterizar y comparar la expresión inmunohistoquímica de diversos elementos intra y extracelulares en lesiones centrales de células gigantes y analizar su posible asociación con el comportamiento clínico y la respuesta al tratamiento farmacológico con corticosteroides intralesionales.

Método. Estudio comparativo, longitudinal y retrolectivo. Se estudiaron quince casos de LCCGs, las cuales provenían de pacientes que fueron posteriormente tratados con infiltraciones intralesionales de acetónido de triamcinola y se evaluó la respuesta al tratamiento y su evolución trimestralmente en un intervalo de tres a 12 a meses. Previa estandarización de los observadores (kappa $\geq$ 0.84), se realizó el análisis inmunohistoquímico de las muestras con el fin de evaluar la expresión de RGC, RCT y factores de resorción osea (RANK, RANKL y OPG). Se empleó el programa ImajeJ® para cuantificar la inmunotinción en los tres tipos de lesiones. En el análisis estadístico se realizaron pruebas de Chi-cuadrada de Pearson y pruebas no paramétricas (Kruskal Wallis).

Resultados. En cuanto a las características demográficas, se identificó que la LCCG es más frecuente en mujeres que en hombres (66.6% vs 33.3%), y el promedio de edad fue de 20.6 (DE 16.1) años. Con respecto a sus características clínico-patológicas, la localización más común fue la mandíbula (53.9%). La expresión inmunohistoquímica promedio de RANK en CGM fue alta, (92.1% [min - máx 66.2 – 100]) en comparación con la observada en CME (45.9% [min - máx 15.9 – 77.4]). Se identificó una asociación estadísticamente significativa entre la expresión de RANK en CGM y la movilidad dental (p=0.002). RANK-L en CGM fue en promedio 23.7% (min-máx. 0.0 – 84.2) y de 33.4% en las CME (min-máx. 0.0 – 95.0). Hubo asociación entre la intensidad de la inmunomarcación de RANKL en CGM y la respuesta al tratamiento a los tres meses (p=0.0154). Todos los pacientes con intensidad elevada a RANKL tuvieron una buena respuesta al tratamiento a los tres meses y el 70% de los que presentaron intensidad baja o nula tuvieron buena respuesta al tratamiento (p=0.0154). Se identificó una asociación entre la mayor inmunoexpresión de OPG en CGM y la presencia de dolor provocado (p= 0.033), movilidad dental (p= 0.031) e imagen radiográfica unilocular (p= 0.036). Los casos con buena y moderada respuesta al tratamiento mostraron un porcentaje de inmunoexpresión elevado tanto en CGM (99.9%, DE 1,3), como en CME (89.1%, DE 9.6). La inmunoexpresión de RCT en el presente estudio fue de 70.9% en CGM (DE 34.4, min-máx 0.0 – 100) y de 10.9% en CME (DE 24.7, min-máx, 0.0 – 93.2).

Conclusiones. Los resultados obtenidos en la presente investigación amplían el panorama de estudio de los biomarcadores potencialmente útiles para seleccionar el tipo de tratamiento no quirúrgico en LCCGs y predecir su respuesta al tratamiento farmacológico y/o para actuar como herramientas para la elección de los fármacos más adecuados en cada caso y brindan información sobre aspectos relacionados con la patogénesis de este tipo de lesiones óseas de los maxilares.

1. INTRODUCCIÓN

La Organización Mundial de la Salud (OMS), define a la lesión central de células gigantes (LCCG) como una lesión osteolítica localizada y benigna, pero ocasionalmente agresiva, formada por tejido fibroso con hemorragia y depósitos de hemosiderina, células gigantes multinucleadas tipo osteoclasto y formación de hueso reactivo[1].

Desde su descripción inicial por Jaffe HL en el año 1953[2] y hasta la actualidad, su etiopatogénesis, comportamiento clínico, conducta biológica, y muy recientemente su tratamiento no quirúrgico han sido aspectos complejos poco entendidos, que se encuentran aún en exploración.

Aunque la cirugía sigue siendo el tratamiento más comúnmente empleado para las LCCGs, en las dos últimas décadas se han publicado algunos reportes que señalan que diferentes agentes terapéuticos con diversas formas de acción han demostrado tener efecto inhibitorio en el crecimiento y desarrollo de dichas lesiones, e incluso en un número significativo han logrado su desaparición completa[3]. Si bien estas terapias se están usando con base en el conocimiento de su probable mecanismo de acción, hasta el momento no existen evidencias que permitan predecir y evaluar la respuesta de cada lesión ante dichos medicamentos, ya que esta ha sido reportada como variable entre los distintos grupos de pacientes estudiados, los cuales asimismo carecen de criterios uniformes en su diagnóstico, lo que deja dudas en cuanto a la validez de muchos de los reportes publicados. Por ahora, el uso de corticosteroides intralesionales constituye el tratamiento que ha producido el mayor número de casos con respuesta favorable[4-21], por lo que los diversos estudios que los avalan

justifican su utilización antes que realizar una cirugía mutilatoria con sus consecuentes dificultades para restablecer la función y estética del macizo maxilo-facial.

Las características clínicas, radiográficas e histológicas de las LCCGs han sido bien definidas, pero el rol de la expresión de marcadores celulares y moleculares con respecto al comportamiento clínico y respuesta al tratamiento no han sido completamente explorados, a pesar de que existen algunas evidencias que sugieren que puede haber una correlación entre la expresión de receptores de glucocorticoides (RGC) y receptores de calcitonina (RCT) con la respuesta terapéutica favorable[15, 18, 22, 23].

Por otra parte, se sabe que el proceso de resorción ósea es mediado por el sistema RANK-RANKL-OPG (Receptor Activador del Factor Nuclear kappa-B, ligando del Receptor Activador del Factor Nuclear kappa-B, Osteoprotegerina) por lo que cualquier desequilibrio en alguno de estos tres factores podría conducir al desarrollo de procesos patológicos óseos[24-26]. El conocimiento de este sistema aporta información valiosa, no sólo a la comprensión de la fisiopatología ósea, sino también abre una nueva vía de estudio hacia posibles herramientas terapéuticas en la lucha frente a las enfermedades óseas, y por lo tanto se requiere explorar el posible rol de este sistema en la patogénesis, expresión clínica y respuesta terapéutica en LCCGs. Al respecto, se ha estudiado previamente la expresión inmunohistoquímica de RANK en LCCGs[22], pero aún no se ha establecido su posible relación con la expresión clínica y respuesta al tratamiento. Por otra parte, OPG y RANKL son biomarcadores aún no explorados en LCCGs, por lo que el presente estudio de casos de LCCGs tratados con corticosteroides, pretende evaluar la expresión inmunohistoquímica de varios marcadores posiblemente implicados en su patogénesis y evolución (RGC, RCT, RANK, RANKL y OPG) y su posible relación con la respuesta terapéutica.

2. ANTECEDENTES

2.1 Lesión Central de Células Gigantes

2.1.1 Definición y etiología

Las lesiones centrales de células gigantes (LCCGs) de los maxilares son desordenes óseos poco comunes, cuya etiología, patogénesis y terapéutica no están completamente definidas[27]. La Organización Mundial de la Salud (OMS) define a esta entidad como una lesión osteolítica localizada y benigna, pero ocasionalmente agresiva, formada por tejido fibroso con hemorragia y depósitos de hemosiderina, células gigantes multinucleadas tipo osteoclasto y formación de hueso reactivo[1].

La LCCG fue descrita por primera vez en 1953[2], como "granuloma reparativo de células gigantes", pues se creía que su desarrollo podría ser consecuencia de un proceso de reparación secundario a trauma[2], pero debido a las inconsistencias en cuanto a su origen "reparativo", y a la inconstante asociación con factores traumáticos, se decidió retirar este término y diversos autores decidieron utilizar la denominación "granuloma central de células gigantes", término que aunque también es inadecuado, pues no es un verdadero granuloma, sigue siendo utilizado[21, 28, 29].

Con la finalidad de unificar la terminología, la OMS en su más reciente clasificación de tumores de cabeza y cuello[1], renombró a esta entidad como lesión central de células gigantes y la subclasificó en el grupo de lesiones relacionadas a hueso, junto con otras lesiones histológicamente muy similares (tumor pardo del hiperparatiroidismo, quiste óseo aneurismático, querubismo y otras lesiones fibro-óseas).

Desde la descripción inicial de Jaffe HL en 1953[2], hasta la actualidad, la etiopatogénesis de la LCCG no está aclarada, pues se ha postulado un origen reactivo, para el cual no hay evidencia suficiente, y a esto se le suma la existencia de casos con comportamiento agresivo, lo cual ha hecho considerar a algunos autores un posible origen neoplásico[30, 31], mismo que ha sido cuestionado con la realización de estudios de proliferación celular[32, 33] en los que no se encontró mutación en p53 y la expresión de Ki67 fue menor al 5%, lo que indica que la LCCGs es distinta del verdadero tumor de células gigantes[34], el cual sí muestra un comportamiento neoplásico.

Debido a su alto componente vascular, también se ha propuesto un posible origen endotelial[35], el cual ha sido debatido con estudios como el de Vered M *et al.*[36], quienes evaluaron la expresión inmunohistoquímica de los marcadores de angiogénesis VEFG (factor de crecimiento endotelial vascular) y bFGF (factor de crecimiento fibroblástico básico), y han concluido que a pesar de la expresión positiva en un considerable porcentaje de células, no hubo diferencia estadísticamente significativa en la expresión de estos marcadores en el tejido lesional con respecto a la observada en el tejido perilesional.

Se han descrito casos de LCCGs asociados a trastornos genéticos, como en la neurofibromatosis tipo I (cromosoma 17(17q11.2), querubismo (gen SH3BP2 localizado en el cromosoma 4p16.3) y el síndrome de Noonan (mutaciones en los genes PTPN11, SOS1, RAF1, KRAS, NRAS y BRAF) [37-42], razón por la cual se ha sugerido que la LCCG podría tener también una etiología de base genética[43]. pero no se ha encontrado evidencia que relacione las mutaciones en dichos genes con el desarrollo de LCCG[44,43].

2.1.2 Características demográficas.

Las LCCGs representan alrededor del 7% de los tumores benignos de cabeza y cuello, con una incidencia en la población general estimada en 1.1 por 10^6 por año[45].

En cuanto al sexo, la incidencia en hombres es de 1.05 por 10^6 y en mujeres de 1.25 por 10^6; sin embargo, estos hallazgos epidemiológicos reportados por de Lange J *et al.* en el 2004[45] difieren de lo reportado por otros autores, los cuales informan que su frecuencia es hasta dos veces mayor en mujeres que en hombres[46-48].

La LCCG se presenta más comúnmente en personas menores de 30años[30, 45-47, 49-53], con un pico de mayor incidencia entre los 10 y 14 años de edad en los hombres, y de 15 a 19 años en las mujeres[45], sin que exista información relativa a su distribución en diferentes grupos étnicos (Cuadro 1).

2.1.3 Características clínicas

Localización

Las LCCGs son dos veces más frecuentes en mandíbula que en maxilar[7, 30, 45, 46], con predilección por la parte anterior en maxilar[30, 56], mientras que en la mandíbula las lesiones suelen presentarse en igual proporción tanto en la región anterior como en la posterior. La afectación del seno maxilar o cóndilo es rara[30, 45, 46, 54].

Aspecto clínico

En la mayoría de los casos las lesiones se presentan como aumentos de volumen de la zona afectada, asintomáticos y con un crecimiento relativamente lento. Las lesiones con comportamiento más agresivo también pueden observarse intrabucalmente como aumentos

de volumen de color violáceo, que pueden llegar a ulcerarse, y en esos casos el paciente puede referir dolor y/o parestesia. Las lesiones pueden causar movilidad y/o desplazamiento dental y causar desajustes en la oclusión del paciente[43]. El tamaño varía, desde lesiones pequeñas (menores a 1 cm), detectadas como hallazgo radiográfico, hasta lesiones de grandes dimensiones y muy destructivas que puedan abarcar más de 10 centímetros[2, 30, 33].

2.1.4 Características radiográficas

Radiográficamente las LCCGs no presentan una imagen patognomónica, ya que pueden observarse de formas diversas, desde una pequeña zona radiolúcida unilocular, hasta una lesión de mayor tamaño multilocular con diversos grados de expansión de las corticales. Estas características pueden fácilmente confundirse con otras lesiones de los maxilares[1, 2, 33 46].

En 1993, Whitaker SB y Waldron CA[30], publicaron la serie más grande de casos de LCCGs reportada hasta la fecha (142 casos), de los cuales el 43% mostraron resorción radicular y en un 36% se observó desplazamiento dental. En el estudio también encontraron que las LCCGs tenían una presentación multilocular en el 60% de los casos, porcentaje mucho más alto a lo reportado por otros autores[45-47, 50-55] (Cuadro 1).

2.1.5 Clasificación clínico- radiográfica

De acuerdo a sus características clínicas y radiográficas, las LCCGs se han clasificado en: no agresivas y agresivas[2]. Las lesiones no agresivas se caracterizan por ser asintomáticas, de lento crecimiento, no perforan corticales y tienen un bajo índice de recurrencia; en cambio, las agresivas se caracterizan por presentar sintomatología dolorosa, crecimiento

rápido, perforación de corticales, desplazamiento de dientes y tienden a recurrir con mayor frecuencia que las no agresivas[1, 33].

En el estudio realizado por Whitaker SB y Waldron CA[30], los autores reportan que el 40% de los pacientes presentaban signos y síntomas de lesiones con comportamiento agresivo. En otro estudio realizado en los países bajos en el 2004[49], el cual incluyó 89 casos de LCCG, se reporta solo un 19.3% de casos con signos y síntomas de agresividad, los cuales se presentaron en pacientes con un promedio de edad de 27.3 años. Los autores concluyen que las lesiones agresivas son más frecuentes en pacientes jóvenes y que se presentan en uno de cada cinco casos de LCCGs.

Se han informado tasas de recurrencia que varían entre 13% y 49%[2, 30, 55, 57], lo cual posiblemente se explique con base en las distintas técnicas utilizadas en su manejo.

2.1.6 Diagnóstico diferencial y asociación con otras entidades

Las LCCGs se presentan comúnmente de manera única, pero existen lesiones clínica e histológicamente idénticas que pueden estar asociadas a enfermedades sistémicas, tales como neurofibromatosis tipo I[58,59], síndrome de Noonan[60-62] y el síndrome de Jaffe Campanacci[63]; alteraciones del metabolismo del calcio (tumor pardo del hiperparatiroidismo), desordenes genéticos (querubismo) y con frecuencia pueden presentarse lesiones histológicamente similares en casos de quiste óseo aneurismático. A excepción de este último, en las demás entidades las lesiones pueden ser multifocales (hiperparatiroidismo, neurofibromatosis tipo I, querubismo, síndrome de Noonan, síndrome Jaffe-Campanacci)[1, 64]. Es importante mencionar, sin embargo, que se han reportado

algunos casos de LCCGs múltiples sin asociación aparente con alguna condición de las antes mencionadas[64-66].

Histológicamente, las LCCGs asociadas a las condiciones sistémicas antes señaladas suelen ser indistinguibles de las lesiones solitarias, por lo que el diagnóstico debe estar fundamentado en el resultado de la integración de los hallazgos histopatológicos con los datos clínicos, estudios de imagen de la región maxilofacial y de otros huesos, y exámenes de laboratorio complementarios, tales como determinación de niveles séricos de calcio, fósforo y paratohormona, entre otros.

2.1.7 Características histológicas

Las LCCGs se caracterizan por la presencia de células gigantes multinucleadas (CGM) tipo osteoclasto, dispersas sobre un manto de células mesenquimatosas estromales (CME) ovoidales o fusiformes. Las CGM pueden estar dispuestas difusamente en la lesión y/o en un patrón perivascular, y el tejido conectivo de soporte está compuesto por áreas laxas y otras fibrosas, que forman septos en algunas ocasiones. Son lesiones que se caracterizan por presentar abundante vascularidad, por lo que pueden observarse áreas con extravasación de eritrocitos y depósitos de hemosiderina, así como zonas con formación de osteoide y con menor frecuencia calcificaciones distróficas[1, 30, 33, 45, 49].

2.2 Linaje de las poblaciones celulares de las LCCGs

Las LCCGs están compuestas principalmente por dos poblaciones celulares: las CGM y las CME, cuyo posible origen ya ha sido estudiado y descrito por diferentes autores[32, 49, 67, 68]. De acuerdo a dichos trabajos, las CGM tienen como precursores a los monocitos/macrófagos con inmunofenotipo positivo para CD68 y α-1 antiquimiotripsina.

También presentan un linaje osteoclástico, el cual es confirmado con la positividad a anhidrasa carbónica y fosfatasa ácida tartrato resistente (TRAP). Por su parte, las CME tienen un linaje osteoblástico, y son positivas a fosfatasa alcalina, aunque poseen también un linaje osteoclástico (TRAP) y de monocitos/macrófagos (positivas para CD68). En las LCCGs se observa también un componente celular de aspecto fusiforme, el cual corresponde a miofibroblastos y fibroblastos, lo cual se ha confirmado con estudios de inmunohistoquimica, en los que se ha observado que algunas células son positivas para α-SMA (alfa- actina de musculo liso) y por otra parte son también positivas a 4-prolil hidroxilasa[67, 69].

2.3 Estudios previos sobre marcadores inmunohistoquímicos en LCCGs

Existen estudios de inmunohistoquímica en LCCGs realizados por diferentes autores[15, 22, 23, 32, 67, 69] con la finalidad de determinar el inmunoperfil de las distintas poblaciones celulares que conforman estas lesiones, y con el propósito de caracterizarlas y buscar comprender mejor su posible origen y comportamiento biológico.

Entre otros, se han explorado marcadores relacionados a la actividad angiogénica, tales como el factor de crecimiento endotelial vascular (VEGF) y el factor de crecimiento fibroblástico básico (bFGF). Vered M *et al*. en Israel evaluaron la angiogénesis en 41 muestras de LCCGs mediante la expresión de VEGF y bFGF en la microvascularidad (MVV) periférica y lesional, y compararon los resultados entre LCCGs agresivas y no agresivas, concluyendo que la expresión de VEFG y bFGF no fue representativa en la lesión como para definir a estas entidades como de origen vascular, ya que solo las áreas periféricas e inflamadas mostraron mayor expresión a VEFG y bFGF[23].

Vered M *et al.*[70] en otro estudio exploraron la posible asociación entre la densidad de miofibroblastos y el comportamiento biológico de las LCCGs (agresivas y no agresivas) por medio de la expresión de alfa-actina de músculo liso (α-SMA) en 41 muestras de LCCGs, y concluyeron que los miofibroblastos son un componente integral de la lesión y que la densidad de los mismos no distingue entre una LCCGs agresiva y una no agresiva, pues ambas fueron positivas para α-SMA en porcentaje similar.

Con la finalidad de descartar un origen neoplásico en LCCGs, se han realizado estudios que evalúan la expresión del marcador de proliferación celular Ki-67 y p53. Con respecto al Ki-67, éste ha sido reportado en una positividad que va del 4.8% al 5.1%, sobretodo en CME[32, 33]. Por su parte, la expresión de p53 ha sido evaluada por diferentes autores, los cuales reportan que la expresión de este marcador regulador del ciclo celular fue nula o rara en LCCGs, por lo que se considera que no existe una mutación de este gen en este tipo de lesiones[32, 33].

Pocos estudios han evaluado la expresión de marcadores relacionados a resorción ósea. Tobón-Arroyave SI *et al.* evaluaron la expresión inmunohistoquímica de RANK en 37 casos de LCCG (27 LCCGs agresivas y diez LCCGs no agresivas), encontrando moderada a intensa positividad de RANK en el citoplasma y membrana nuclear de las CGM, células endoteliales y células mononucleares estromales, y concluyeron que no hubo diferencia estadísticamente significativa (p=0.960) en la inmunoexpresión de RANK entre LCCGs agresivas y no agresivas[22.] Posteriormente, el mismo grupo de investigadores[27] evaluó la expresión inmunohistoquímica de metaloproteinasas de matriz 1 y 9 (MMP-1 y MMP-9) y su posible relación con el comportamiento clínico de 42 casos de LCCGs (30 LCCGs agresivas y 12 no agresivas), y encontraron una diferencia estadísticamente significativa

($p<0.01$) de mayor expresión inmunohistoquímica de MMP-1 y MMP-9 en LCCGs agresivas en comparación con las LCCGs no agresivas, y aunque consideran que el rol exacto de las MMPs en estas lesiones no está completamente dilucidado, los hallazgos obtenidos, aun con sus limitaciones, sugieren que las MMPs juegan un papel importante en la actividad de resorción ósea característica de las LCCGs.

Es importante resaltar que RANKL y OPG, biomarcadores que son objeto del presente estudio, no han sido explorados en LCCGs, y actualmente se sabe que el sistema RANK-RANKL-OPG juega un papel fundamental en la remodelación del hueso, por lo que cualquier desequilibrio en alguno de estos marcadores puede conducir a procesos patológicos óseos[24, 71]. Al respecto, varios estudios se han realizado en torno a la modulación de la expresión de RANKL y OPG en otras lesiones osteolíticas (mieloma múltiple, metástasis óseas, estados de hipercalcemia, tumor de células gigantes y osteoporosis, entre otros), y en general en todos se ha observado un desbalance en estos marcadores, el cual se relaciona a la alta actividad de resorción ósea, característica de estos procesos patológicos[72-81]. Por esta razón, nuevas estrategias terapéuticas basadas en la inhibición de RANKL o la administración de OPG están siendo probadas en diferentes procesos patológicos óseos, con resultados prometedores [72, 82-91], lo que abre la puerta a futuras investigaciones en el campo de la patología ósea maxilofacial; así, la evaluación de la expresión inmunohistoquímica de RANKL y OPG en LCCGs podría aportar información acerca de su perfil de inmunoexpresión y la viabilidad de utilizar en el futuro tratamientos dirigidos contra estos factores en este tipo de lesiones.

Otro estudio acerca de factores reguladores de la resorción ósea en LCCGs fue realizado por Houpis CH *et al*. en 2010[92], quienes estudiaron la expresión inmunohistoquímica del

péptido relacionado a la hormona paratiroidea (PTHrP), receptor 1 del péptido relacionado a la hormona paratiroidea (PTHR1), y MSX1 en 20 casos de LCCGs y 20 casos de granulomas periféricos de células gigantes (GPCG). Entre los resultados de dicho estudio destaca la expresión inmunohistoquímica intensa de los diferentes marcadores en CGM y CME con núcleo vesicular, tanto en LCCG como en GPCG; sin embargo, los autores observaron expresión inmunohistoquímica leve de PTHrP, PTHR1 y nula de MSX1 en CGM y CME con núcleo picnótico en ambas lesiones, y concluyen que estos marcadores pueden estar involucrados en la inducción de la osteoclastogénesis a través de la vía clásica, y que células del ligamento periodontal o del folículo dental pueden participar en la patogénesis de las lesiones de células gigantes de los maxilares, pero que es necesario realizar más estudios para comprobarlo[92].

Tobón-Arroyave SI *et al.* en el 2005 evaluaron la expresión inmunohistoquímica de RGC y de RCT en 37 casos de LCCG (27 LCCGs agresivas y diez LCCGs no agresivas), encontrando moderada a intensa positividad de RGC en el citoplasma y membrana nuclear de las CGM, células endoteliales y células mononucleares estromales, pero leve imunoreactividad para RCT en el citoplasma de CGM y núcleo de células endoteliales y CME, y concluyeron que no hubo diferencia estadísticamente significativa en la inmunoexpresión de RGC y RCT entre LCCGs agresivas y no agresivas[22].

Por su parte, Vered M *et al.* en el 2006 evaluaron la expresión inmunohistoquímica de RGC en 41 casos de LCCGs. En sus resultados mencionan haber encontrado positividad para este marcador en la mayoría de los casos, pero con diferentes porcentajes de expresión en CGM (m-M, 0%-100%) y células mononucleares (m-M, 10%-100%), y concluyen que la LCCG es una lesión dinámica, cuyas diferentes poblaciones celulares se encuentran en constante

transdiferenciación[23]. Posteriormente, el mismo grupo de investigadores[70] evaluaron la inmunoexpresión de RGC en cinco casos de LCCGs, encontrando positividad tanto en CGM (min - máx, 70%-100%) como en células mononucleares (min - máx, 10%-100%) en el total de los casos, pero con diferentes inmunoperfiles.

Nogueira RL *et al.* en el 2012 analizaron la expresión de RGC y RCT en 18 casos de LCCGs (nueve LCCGs agresivas y nueve LCCGs no agresivas) tratados con infiltraciones de hexacetonido de triamcinolona, observando que trece pacientes tuvieron buena respuesta al tratamiento, cuatro respuesta moderada y uno respuesta negativa. Los resultados obtenidos muestran diferentes grados de expresión de RGC y RCT, tanto en CGM como en CME, pero no hubo diferencias estadísticamente significativas entre las LCCGs agresivas y las no agresivas. La expresión de RGC en CME ($p=0.068$) y CGM ($p=0.004$) fue mayor en LCCGs con buena respuesta al tratamiento comparado con LCCGs con respuesta moderada/negativa. Los autores concluyen que la expresión de RGC y su asociación con una mejor respuesta al tratamiento justifica el uso de corticosteroides intralesionales en LCCGs. Así también, refieren que la inmunoexpresión de RGC y RCT pueden utilizarse como herramienta para la selección de una adecuada estrategia terapéutica[18].

2.4 Tratamiento

En la actualidad, no existe un protocolo de tratamiento estandarizado para estas lesiones; la selección del mismo se determina con base en las características clínicas de la lesión y la experiencia del clínico con tratamientos quirúrgicos y/o farmacológicos.

2.4.1 Cirugía

La resección y/o curetaje[56, 93, 94] ha sido la opción de tratamiento quirúrgico más frecuentemente empleada hasta la actualidad, aunque algunos estudios muestran que la posibilidad de recurrencia con dichos tratamientos se presenta entre el 11% y 49% (Cuadro 2). La desventaja principal de la cirugía es la mutilación del paciente, con sus posteriores complicaciones para restablecer la función y estética del macizo facial, así como también las posibles secuelas psicológicas[18].

2.4.2 Tratamientos farmacológicos

Con la finalidad de evitar que el paciente sea sometido a una cirugía que pueda tener secuelas en el restablecimiento de la función y estética, algunos autores han propuesto el uso de diferentes tratamientos farmacológicos, entre los que se incluyen los corticosteroides intralesionales, inyecciones o inhalaciones de calcitonina, interferon alfa (IFNα), imitanib y bifosfonatos[4, 5, 8, 10, 35, 45, 49, 95].

2.4.3 Corticosteroides intralesionales

Body JJ *et al.*[96] informaron por primera vez el uso de corticosteroides para el tratamiento de LCCGs en 1981. Ellos reportaron el uso de dexametasona en una LCCG recurrente, con lo que produjeron una reducción significativa en el tamaño de la misma; sin embargo, el medicamento tuvo que ser retirado debido a sus efectos secundarios. Posteriormente Terry BC y Jacoway JR[4] reportaron por primera vez el uso de inyecciones de corticosteroides intralesionales en este tipo de lesión, y mencionan que la decisión de seleccionar este tratamiento fue debido a que los corticosteroides intralesionales permiten tener una elevada concentración del fármaco de manera localizada y las complicaciones asociadas a

corticoterapia no habían sido reportadas hasta el momento con esta forma de administración. Hasta la fecha, son 43 casos de LCCGs tratados de esta forma los que han sido informados en la literatura por diferentes autores[4-21]. En el 2013, Osterne RL *et al.*[3] realizaron un meta-análisis sobre los casos reportados de LCCGs tratados con infiltraciones intralesionales de corticosteroides, los autores clasificaron la respuesta al tratamiento en base a los criterios propuesto por Nogueira RL *et al.*[15], reportando en sus resultados que la mayoría de los casos (32/43, 78%) mostraron ”buena” respuesta y no presentaron efectos secundarios. (Cuadro3) (La respuesta al tratamiento se designó como “buena”, cuando cuatro de los criterios evaluados (Estabilización y/o regresión de la lesión, sintomatología, penetración de la aguja en la infiltración) eran positivos, dos o tres criterios positivos eran necesarios para designar la respuesta al tratamiento como “moderada” y si solo un criterio era positivo o ninguno, la respuesta al tratamiento se consideró “negativa”).

La alta frecuencia de resultados favorables proporciona evidencia suficiente para continuar utilizando estos fármacos en casos seleccionados, ya sea antes de realizar el tratamiento quirúrgico, el cual aún puede tener consecuencias funcionales y estéticas en el paciente cuando es muy extenso, o como único tratamiento que logre eliminar por completo a la lesión. Sin embargo, no existen estudios estandarizados y controlados sobre el uso de corticosteroides en LCCGs, y el modo de acción de estos fármacos en las LCCGs no es aún del todo claro, pero la decisión de implementar el uso de estos fármacos se basa en estudios in vitro, los cuales han mostrado que la dexametasona, por un lado, estimula la proliferación y diferenciación de los precursores de osteoclastos, pero por otro inhibe la resorción de hueso por los osteoclastos maduros[5]. Jacoway JR *et al.* en 1988[96] fueron los primeros en proponer la administración de corticosteroides intralesionales, con una dosis

sugerida 10 mg de acetónido de triamcinolona por cada cm^3 de lesión, administrado semanalmente por al menos seis semanas.

La triamcinolona es un corticosteroide sintético de depósito, utilizado principalmente para lesiones en articulaciones, el cual se difunde a través de la membrana celular, formando complejos con receptores específicos del citoplasma. Estos complejos ingresan al núcleo celular, se unen al ADN y estimulan la transcripción del ARNm y la síntesis de proteínas de varias enzimas que se consideran son finalmente responsables de los dos principales efectos de los corticosteroides (anti-inflamatorio e inmunosupresor).

Aunque el mecanismo de acción exacto no ha sido completamente comprendido, se ha propuesto, con base en los resultados obtenidos en LCCGs, que el cese de la resorción ósea es dado por la disminución en la producción de proteasas lisosomales, inducción de apoptosis de osteoclastos e inhibición de factores de transcripción encargados de la proliferación celular[18].

No existe en la actualidad un protocolo ideal para la administración del esteroide en LCCGs, por lo que estas lesiones están siendo tratadas en la actualidad de manera un tanto arbitraria y con base en la experiencia del clínico, pero en general se reporta el uso de acetónido de triamcinolona (en presentación de 10 mg/ml o 40 mg/ml) y hexacetónido de triamcinolona (presentación de 20 mg/ml). La administración del medicamento se realiza usualmente cada quince días, y se reporta en general una mejoría en las LCCGs confirmada en promedio a la sexta aplicación del medicamento, aunque se han reportado casos en los que se han administrado más de 20 infiltraciones de acetónido de triamcinolona para lograr

la remisión de la lesión[10]. La forma más frecuente en la que se administra el corticoide intralesional, es a una dosis de 10 mg/ml por cada cm^3 de la lesión[4, 5-10, 15,18].

2.4.4 Calcitonina

La calcitonina es un antagonista de la parathormona (PTH), es decir, promueve la afluencia de calcio hacia los huesos. El uso de este medicamento en las LCCGs se basa en datos que se tienen acerca de la fisiología de las CGM, las cuales son de linaje osteoclástico, en las que se ha identificado la presencia de receptores de calcitonina[22, 97, 98]. Harris M en 1993[99] fue el primero en utilizar calcitonina humana para el tratamiento de LCCGs y hasta la actualidad se han reportado en la literatura 38 casos tratados con esta substancia [49, 97-100]. Los resultados reportados varían desde pocos casos con remisión completa (seis casos) hasta la no respuesta o la necesidad de realizar tratamiento quirúrgico.

Las desventajas informadas con el uso de la calcitonina humana incluyen el tratamiento a largo plazo con inyecciones diarias, costos elevados y efectos adversos como náuseas, vómito, mareos, vértigo, rubor, dolor abdominal, dolor músculo-esquelético, fatiga y disgeusia[32, 99], por lo que se ha optado por utilizar la calcitonina de salmón, la cual puede ser administrada mediante inyecciones subcutáneas diarias (50 - 100 UI) o en aerosol nasal (nebulizaciones diarias de 200 UI).

La administración continua de calcitonina por más de veinte meses puede traer por consecuencia una resistencia al tratamiento, lo que es debido al “fenómeno de escape”, el cual causa la disminución gradual de los receptores para calcitonina, razón por la cual al administrarse por periodos largos pierde su efectividad[70, 101].

2.4.5 Interferón alfa

El Interferón alfa (IFNα) es un agente antiviral y antiangiogénico que suprime la producción del factor de crecimiento fibroblástico (FGF), el cual está relacionado a la neo-angiogénesis en tumores. Lesiones altamente vascularizadas como los hemangiomas han sido tratadas satisfactoriamente en algunos casos con IFNα, y ya que las LCCGs contienen un componente vascular importante, esta situación ha llevado a sugerir que posiblemente estas lesiones respondieran a terapias antiangiogénicas como el uso de IFNα[35, 102-105]. Recientemente la teoría acerca del posible origen vascular de las LCCGs ha sido cuestionada por resultados obtenidos en estudios de inmunohistoquímica, los cuales han evaluado la actividad angiogénica en LCCGs mediante la expresión de VEGF y bFGF, concluyendo que el bajo índice de actividad angiogénica encontrado, ayuda a descartar las afirmaciones hechas en cuanto a su posible origen vascular, pero no se descarta que la inmunoreactividad observada de VEGF y bFGF pueda relacionarse al proceso de osteoclastogenesis[23].

En la literatura han sido reportados pocos casos bien documentados de LCCGs tratados con IFNα, todos ellos en combinación con cirugía conservadora[35, 102-106]. En estos casos la terapia combinada ha resultado en la remisión completa de la lesión. Sin embargo, el uso combinado de IFNα y resección quirúrgica hace imposible evaluar la contribución real del IFNα en la resolución de LCCG. En este contexto, puede decirse que la prescripción de IFNα podría ser innecesaria en muchos casos[107, 108]. Debido a la poca experiencia reportada en cuanto al uso de IFNα en LCCGs y sus considerables efectos secundarios (Síndrome seudogripal, cefalea poco apetito, fatiga, recuento bajo de células sanguíneas), se

recomienda que esta terapia sea considerada solo en aquellos casos en los que otras opciones terapéuticas hayan fallado[45, 97].

2.4.6 Bifosfonatos

El uso de bifosfonatos en LCCGs se ha propuesto a partir del conocimiento de su mecanismo de acción y de la respuesta favorable observada en ciertos casos de tumor de células gigantes[75, 109-111]. En la actualidad, solo hay cuatro casos tratados con este fármaco que han sido reportados en la literatura[112, 113], en uno de los casos hubo regresión de la lesión , en otros dos hubo estabilización y en el caso más reciente reportado por Da Silva en el 2012 es un paciente de 36 años que presentaba LCCG en mandíbula, al cual se le administraron diez infiltraciones de corticosteroides intralesionales (1ml de acetónido de triamcinolona, 40mg/ml en cada ocasión), de las cuales las primeras siete se realizaron en intervalos quincenales y posteriormente mensuales. El alendronato sódico (70 mg) fue administrado vía oral semanalmente y combinado con carbonato de calcio (500 mg) diariamente. El paciente fue tratado por siete meses, observándose que a cuatro años de seguimiento no presentaba evidencia de lesión. La respuesta favorable del caso puede ser cuestionada, ya que no es posible determinar si fue debida solo al uso de corticosteroides, a los bifosfonatos o a su efecto combinado, por lo que es necesario realizar estudios clínicos controlados para aportar evidencia sobre la efectividad que puede tener el uso de bifosfonatos aisladamente en el tratamiento de LCCGs[113].

2.5 Estudios inmunohistoquímicos de receptores de glucocorticoides (RGC) y receptores de calcitonina (RCT) en LCCGs.

Los corticosteroides y la calcitonina son en la actualidad las dos opciones no quirúrgicas más utilizadas para el tratamiento de las LCCGs. Estos medicamentos se han utilizado con base en sus mecanismos de acción, aunque la manera en la que actúan en estas lesiones no está del todo claro, por lo que se han hecho algunos estudios de inmunohistoquímica con la finalidad de explorar la relación de ciertos marcadores como los RGC y RCT con el comportamiento biológico y respuesta al tratamiento.

En el año 2004 en la Universidad de Antioquia, Colombia, Tobón-Arroyave SI *et al.*[22] exploraron la expresión inmunohistoquímica de RGC, RCT y RANK en 37 LCCGs, 27 agresivas y diez no agresivas. En sus resultados no encontraron diferencias en cuanto a la expresión de RGC entre ambos grupos, pero observaron una menor expresión de RCT en LCCGs no agresivas (p=0.028).

En Israel, en el 2006 Vered M *et al.*[23] evaluaron la presencia de RGC y RCT en 41 casos de LCCGs mediante técnicas de inmunohistoquímica. En sus resultados señalan que casi todas las lesiones expresaron positividad a RGC, notando que 50% fueron intensamente positivas para RGC en CME y CGM, 32% de las lesiones fueron positivas intensamente solo en CME y en un 17% de las lesiones, no más del 50% de las células fueron teñidas para ambos tipos de poblaciones celulares. En cuanto a los RCT, encontraron que solo el 56% de las lesiones expresaron inmunoreactividad para este marcador; 36% de las lesiones fueron positivas en CME y CGM, 17% positivas solo en un tipo celular y 2.4% de las lesiones fueron positivas en no más del 50% de las CGM. Los autores concluyen que su

estudio provee evidencia de la presencia de RGC y RCT en LCCGs, lo que apoya el uso de esteroides intralesionales y calcitonina para tratar este tipo de lesiones. Mencionan también que la población celular de las LCCGs no es homogénea, y es por esto que hay tanta variabilidad en el grado de positividad para los receptores, lo que también podría ser una explicación al por qué no todas las LCCGs responden de igual manera al tratamiento farmacológico. Los autores proponen que se deberían realizar estudios de inmunohistoquímica para evaluar la cantidad de RGC y RCT en todos los pacientes que vayan a recibir terapia farmacológica, para dar una terapéutica más personalizada de acuerdo a la presencia y cantidad de dichos receptores. Señalan también que las LCCGs son lesiones dinámicas, cuyas células se encuentran en constante transformación fenotípica, lo cual trae por consecuencia el diferente comportamiento biológico observado en ellas y por consiguiente el tratamiento debe ser ajustado a estas condiciones, y sugieren que puede ser necesario tomar nuevas biopsias para evaluar el comportamiento de los RGC y RCT. Por último, resaltan la necesidad de contar con estudios controlados para evaluar la confiabilidad de esta estrategia terapéutica sugerida.

En el 2007, Vered M *et al.*[70] realizaron un estudio en el cual correlacionaron la expresión de RCT y RGC con la respuesta terapéutica en cinco casos de LCCGs tratados con calcitonina. Los pacientes fueron tratados con calcitonina (spray nasal), 200 a 400 IU/día, en un periodo que varió entre 13 y 64 meses, y la expresión de RGC y RCT se evaluó en diferentes tiempos a lo largo del tratamiento. Los autores mencionan en sus resultados que ninguna lesión mostro mejoría clínica o radiológica con el tratamiento y que todos los pacientes eventualmente se sometieron a curetaje y/o resección quirúrgica. Cada lesión mostro un inmunoperfil diferente para RCT y RGC en la evaluación pre-tratamiento y en la

evaluación durante el tratamiento. Un dato importante es que la expresión de RCT fue nula en tres de los casos después de una administración prolongada de calcitonina. Como conclusión, los autores mencionan que la calcitonina en inhalación nasal es menos efectiva que las inyecciones subcutáneas para el manejo de LCCGs y sugieren que el tratamiento debe de ser ajustado de acuerdo a los cambios en el perfil de expresión inmunohistoquímico de RGC y RCT, y por ultimo sugieren la necesidad de realizar más estudios para poder asociar la expresión de RCT y RGC con la respuesta terapéutica.

En el 2012, Nogueira RL *et al.*[18] publicaron un estudio en el que por vez primera se hace una correlación entre la expresión inmunohistoquímica de RGC y RCT con la respuesta terapéutica en LCCGs. Evaluaron dieciocho casos, de los cuales nueve correspondían a LCCGs agresivas y nueve a lesiones no agresivas, los cuales fueron tratados con seis infiltraciones quincenales de hexacetónido de triamcinolona (20 mg diluidos en lidocaína al 2% con epinefrina 1:200.000, en una relación 1:1). Los autores refieren en sus resultados que en cuanto a la expresión de RCT, no hubieron diferencias estadísticamente significativas entre LCCGs agresivas y no agresivas y tampoco hubieron diferencias significativas entre los casos con buena respuesta terapéutica y aquellos con respuesta moderada/negativa; sin embargo, es interesante mencionar que en cuanto a la expresión de RGC en las CGM, observaron que la presencia de estos receptores era mayor en los pacientes con buena respuesta al tratamiento, que en aquellos que tuvieron respuesta moderada/negativa ($p = 0.004$), y concluyen que la valoración inmunohistoquímica de RGC puede servir como un instrumento para seleccionar a los pacientes para esta estrategia terapéutica.

2.6 Sistema OPG-RANKL-RANK

El descubrimiento del sistema OPG-RANKL-RANK ha aportado nueva información, tanto al conocimiento de la fisiopatología ósea, como a una nueva vía de estudio sobre posibles herramientas terapéuticas en la lucha frente a las enfermedades de los huesos. Este sistema se encarga de la regulación y equilibrio del metabolismo óseo. El primero y quizás más importante de los componentes de este sistema es la osteoprotegerina (OPG: *"para proteger hueso")*[82, 83, 114, 115], también conocida como factor de inhibición de la osteoclastogénesis (OCIF) o como TNFRSF11B. Es un nuevo miembro de la superfamilia de los receptores del factor de necrosis tumoral (TNFR), que a diferencia de todos sus parientes, no permanece tras su síntesis como una proteína transmembranal con el cometido de elaborar señales de transducción entre distintas células, sino que es secretada y no permanece anclada en la membrana. Codificada por un gen situado en el cromosoma 8q23-24, el RNAm de la OPG se expresa en numerosos tejidos humanos (pulmón, corazón, riñones, hígado, intestino, estómago, cerebro, glándula tiroides y médula espinal), además del hueso, en el cual su principal función es la inhibición de la maduración de los osteoclastos y de su activación.

En segundo lugar de importancia se encuentra RANKL (ligando de unión al Receptor Activador de NF-kB), un factor que es codificado por un gen situado en el cromosoma 13q14, aparece bien anclado a membranas de osteoblastos, células del estroma, células inmaduras mesenquimales de los bordes del cartílago y condrocitos hipertróficos, o bien es liberado de la superficie celular en forma de moléculas homotrímeras solubles por acción de metaloproteasas. Su RNAm se expresa no sólo en tejido óseo sino en médula ósea y tejidos linfoides. Su principal papel en el hueso es la estimulación de la diferenciación de

los osteoclastos, su activación y la inhibición de su apoptosis. Junto al factor estimulante de colonias de macrófagos (M-CSF) son los dos factores necesarios y suficientes para completar todo el ciclo de maduración de los osteoclastos a partir de sus precursores inmaduros.

El tercer componente de este sistema es el receptor RANK (Receptor Activador de NF-kB), codificado por un gen del cromosoma 18q22.1 y cuyo RNAm se expresa en osteoclastos maduros y en sus progenitores aislados de médula ósea. Es un péptido de 616 aminoácidos que se encuentra principalmente en células de la estirpe monocito-macrófago, preosteoclastos, células T y B, células dendríticas y fibroblastos. Su activación conlleva no sólo una reorganización en el citoesqueleto del osteoclasto y cambios fundamentales para su activación, movilidad y establecimiento en la superficie ósea a resorber, sino que desencadena una señal de supervivencia en el osteoclasto maduro.

La interacción entre RANKL liberado por los osteoblastos y/o células del estroma, y su receptor RANK expresado en los precursores osteoclásticos, y para la cual la OPG actúa como receptor señuelo secuestrando a RANKL y evitando la activación de RANK, es fundamental para un correcto desarrollo de la osteoclastogénesis, no sólo para la diferenciación de los precursores hematopoyéticos hasta osteoclastos maduros, sino también para la fusión de los osteoclastos mononucleares comprometidos entre sí para formar osteoclastos multinucleados, así como para activar a los osteoclastos maduros.

Este complejo sistema OPG/RANKL/RANK es fundamental para comprender toda la fisiopatología ósea. Si la regulación de todo el remodelado óseo se ve seriamente influenciada por este sistema, parece lógico que muchas de las enfermedades óseas que

conocemos puedan tener en su génesis trastornos en el mismo. Más aún, podríamos incluso llegar a plantearnos la posibilidad de emplear OPG como una alternativa terapéutica en aquellos casos en los que quisiésemos bloquear el proceso de resorción[24, 25, 26, 116, 117-123].

3. PLANTEAMIENTO DEL PROBLEMA

Desde su descripción inicial por Jaffe HL en el año 1953[2] hasta la actualidad, la etiopatogénesis, comportamiento clínico, conducta biológica y respuesta al tratamiento no quirúrgico de las LCCGs son aspectos complejos poco entendidos que se encuentran aún en exploración.

Las características clínicas, radiográficas e histológicas de las LCCGs están bien definidas, pero el papel que juegan la expresión de marcadores celulares y moleculares con respecto al comportamiento clínico y respuesta al tratamiento no han sido completamente explorados[27, 124].

Tradicionalmente, el manejo quirúrgico ha sido el tratamiento de elección en casos de LCCGs. La desventaja principal de este tipo de intervención es la mutilación del paciente, con sus consecuentes dificultades para restablecer la función y estética del macizo facial; por lo tanto, diferentes estrategias no quirúrgicas (corticosteroides, calcitonina, interferon-alfa y bifosfonatos) se han implementado a lo largo de los últimos años con el objetivo de reducir o eliminar estas posibles secuelas[4-21, 35, 49, 97-100, 102-106, 112, 113].

La decisión de administrar dichos agentes farmacológicos en estas lesiones se toma con base en el posible mecanismo de acción inhibitorio de la actividad osteoclástica de los mencionados fármacos, pero hasta la fecha no existen protocolos que se basen en elementos objetivos sobre posibles blancos terapéuticos.

Varios autores han reportado resultados favorables con el uso de corticosteroides[4-21], lo que representa evidencia suficiente para justificar su uso en casos seleccionados; sin embargo,

aún no existe un protocolo ideal, pues actualmente este se basa en la experiencia del cínico, disponibilidad de recursos y de medicamentos.

La acción de los glucocorticoides y calcitonina está determinada, al menos en parte, por la presencia de RGC y RCT en el tejido lesionado, los cuales han sido ya demostrados con diferentes inmunoperfiles en LCCGs[18, 22, 23, 70], pero existen aún muy pocas evidencias que sugieran que puede existir correlación entre la expresión de dichos receptores y la respuesta terapéutica favorable[18]. Por otra parte, se sabe que el proceso de resorción ósea está mediado por el sistema RANK-RANKL-OPG, por lo que cualquier desequilibrio en alguno de estos tres factores podría conducir a procesos patológicos óseos[24-26]. El conocimiento de estos hallazgos aporta información muy valiosa no sólo al conocimiento de la fisiopatología ósea, sino que abre una nueva línea de estudio sobre la patogénesis y posibles herramientas terapéuticas en la lucha frente a las enfermedades óseas, y por lo tanto se requiere explorar el posible rol de este sistema en la patogénesis, expresión clínica y respuesta terapéutica de las LCCGs.

Se ha estudiado la presencia de RANK en LCCGs[22], y se ha demostrado su expresión inmunohistoquímica, pero su posible relación con la conducta clínica y respuesta al tratamiento no han sido aún estudiadas, mientras que OPG y RANKL son biomarcadores aún no explorados en dichas lesiones.

Por lo antes mencionado, el presente estudio de seguimiento de casos de LCCGs tratados con infiltraciones de corticosteroides, pretende evaluar en muestras tisulares obtenidas antes de iniciar el tratamiento, la expresión inmunohistoquímica de algunos marcadores (RGC, RCT, RANK, RANKL y OPG) y correlacionar su presencia e intensidad de

expresión con el tipo de respuesta terapéutica, y de esta manera aportar nueva información sobre la posible acción y eficacia de estos agentes terapéuticos en el tratamiento de LCCGs.

4. JUSTIFICACIÓN

Evaluar la expresión inmunohistoquímica de RGC, RCT, RANK, RANKL y OPG en LCCGs y correlacionar dichos hallazgos con el tipo de respuesta obtenida con tratamiento farmacológico a base de corticosteroides intralesionales ayudará a una mejor comprensión de los probables mecanismos subyacentes al comportamiento biológico y clínico observado en las LCCGs y podría aportar información nueva sobre su etiopatogénesis y posibles mecanismos de repuesta al tratamiento.

De esta manera, se pretende aportar datos sobre la utilidad de la evaluación de la expresión inmunohistoquímica de RGC y RCT antes de un tratamiento farmacológico, los cuales podrían servir de herramienta para seleccionar el tratamiento de manera individualizada y evitar o reducir la extensión de procedimientos quirúrgicos empleados para su eliminación.

RANKL y OPG son en la actualidad blancos terapéuticos en estudio para enfermedades osteolíticas como; osteoporosis, mieloma múltiple y metástasis en hueso, la evaluación de estos marcadores en LCCGs podría aportar información acerca de su expresión y la viabilidad de utilizar tratamientos dirigidos contra estos factores en este tipo de lesiones.

La evaluación de la expresión inmunohistoquímica de RGT, RCT, RANK, RANKL y OPG en pacientes bajo tratamiento con corticosteroides intralesionales podría ayudar a identificar biomarcadores útiles para predecir la respuesta al tratamiento farmacológico y/o actuar como herramientas para la selección más adecuada de los fármacos en cada caso.

5. OBJETIVOS

5.1. OBJETIVO GENERAL

Caracterizar y comparar la expresión inmunohistoquímica de diversos elementos intra y extracelulares en lesiones centrales de células gigantes y analizar su posible asociación con el comportamiento clínico y la respuesta al tratamiento farmacológico con corticosteroides intralesionales.

5.2. OBJETIVOS ESPECÍFICOS

- Caracterizar la expresión inmunohistoquímica de RGC, RCT, RANK, RANKL y OPG en las diferentes poblaciones celulares de LCCGs

- Evaluar la respuesta terapéutica de cada caso, a los tres y seis meses posteriores al inicio del tratamiento con corticosteroides intralesionales.

- Caracterizar la expresión inmunohistoquímica de RGC, RCT, RANK, RANKL y OPG en LCCGs de acuerdo a las características clínicas-radiográficas y respuesta terapéutica.

6. MATERIAL Y MÉTODOS

6.1. Diseño del estudio

Estudio comparativo, longitudinal y retrolectivo.

6.2 Muestra

- Se estudiaron quince casos de LCCGs, cuyas muestras histopatológicas eran provenientes de los archivos de Laboratorio de Patología Bucal de la Universidad Autónoma Metropolitana-Xochimilco, del servicio de diagnóstico en patología bucal Peribact (México), y del Centro Clínico de Cabeza y Cuello/Hospital Herrera Llerandi (Guatemala), las cuales provenían de pacientes que fueron posteriormente tratados con infiltraciones intralesionales de acetónido de triamcinola (10 mg/ml por cada 2 cm^3 de lesión) y en quienes se evaluó la respuesta al tratamiento y su evolución trimestralmente en un intervalo de tres a 12 a meses.
- Los casos fueron diagnosticados y tratados en el periodo correspondiente de Enero del 2002 a Agosto del 2012.
- Se obtuvieron de las solicitudes de estudio y expedientes clínicos los datos relativos a edad, sexo, tiempo de evolución, localización y tamaño de la lesión, sintomatología, hallazgos radiográficos y tratamiento empleado en cada caso.

6.3 Criterios de inclusión y de exclusión

Criterios de inclusión

- Casos en los que el diagnóstico correspondía a LCCGs de acuerdo con la definición propuesta en la Clasificación Histológica de Tumores de la Organización Mundial de la Salud[1].

- Casos que contaran con tejido incluido en parafina en cantidad suficiente para la obtención de los cortes necesarios para la realización de la presente investigación.

- Casos que tuvieran información completa de las características clínicas, radiográficas y de seguimiento.

Criterios de exclusión

- Casos que no contaran con bloques de parafina con tejido suficiente para la realización de nuevos cortes histopatológicos.

- Casos cuya información clínica, radiográfica y de seguimiento se encontrara incompleta.

- Casos que no correspondieran en su diagnóstico clínico-patológico con LCCGs.

- Casos con hallazgos histopatológicos de LCCG, pero que clínicamente tuvieran evidencia de alguna enfermedad sistémica con componente de LCCG, tales como hiperparatiroidismo, querubismo, neurofibromatosis tipo I, síndrome de Noonan o síndrome de Jaffe-Campanacci.

6.4 Criterios de diagnóstico

- El diagnóstico se realizó de acuerdo a los criterios propuestos por la OMS en la Clasificación Histológica de Tumores de Cabeza y Cuello de 2005[1].

- El diagnóstico de LCCGs es el resultado de la correlación clínico-histológica. Los casos fueron re-evaluados y se confirmó el diagnóstico por parte de dos profesores de patología bucal de las instituciones participantes de forma separada. Se revisaron las láminas procesadas previamente en secciones de 4μm y teñidas con hematoxilina y eosina (H&E) y se realizó la correlación con los aspectos clínicos, para excluir su posible asociación con alguna condición sistémica (tumor pardo del hiperparatiroidismo, neurofibromatosis tipo I, síndrome de Noonan, síndrome de Jaffe Campanacci, querubismo, y quiste óseo aneurismático).

6.5 Método

6.5.1 Registró de la información demográfica y valoración de la respuesta al tratamiento

La información de importancia para el estudio, relacionada a cada caso (características demográficas, clínico-radiográficas, tratamiento, tiempo de evolución previo al tratamiento, tiempo de tratamiento y tiempo de seguimiento), se obtuvo de los expedientes clínicos correspondientes, y se colocó en el instrumento de recolección de datos (Anexo 1).

Se consideró tiempo de tratamiento, al intervalo que transcurrió entre la fecha de la primera infiltración del corticoide intralesional hasta la fecha de su última infiltración, y tiempo de seguimiento, al tiempo que transcurrió desde la última infiltración hasta su última valoración clínico radiográfica.

Se determinó el comportamiento clínico-radiográfico de cada lesión según los criterios propuestos por Chuong R *et al.*[2]. Las lesiones no agresivas se caracterizaron por ser asintomáticas, de lento crecimiento, sin perforación de corticales y con bajo índice de recurrencia; en cambio, las agresivas se caracterizaron por presentar sintomatología dolorosa, crecimiento rápido, perforación de corticales, desplazamiento de dientes y con recurrencia usualmente en mayor frecuencia que las no agresivas.

El fármaco utilizado en la totalidad de los casos fue Acetónido de Triamcinolona (Kenacort ®), el cual se infiltró intralesionalmente en dosis aproximada de 10 mg/ml por cada 2 cm^2 de lesión, a intervalos de catorce y/o veintiún días, dependiendo esto de las posibilidades de asistencia de los pacientes, y en cada cita se realizó una evaluación clínica de los afectados. La respuesta al tratamiento y evolución clínica del paciente fue registrada y evaluada con intervalos de tres meses, tiempo considerado como adecuado para poder estimar los cambios clínicos y sobre todo radiográficos.

La valoración de la evolución clínico-radiográfica y la respuesta al tratamiento de los pacientes con LCCGs, fue realizada con base en el protocolo establecido por Nogueira RL et al. en 2010[15], y modificado en puntos específicos por los investigadores del presente estudio (Anexo 1), como se menciona a continuación.

I. *Estabilización y/o regresión de la lesión.* En este punto se tomó en cuenta la disminución de la deformación (Si o No), disminución de la movilidad dental (Si o No), color de la lesión (similar a la mucosa adyacente o violácea) y la disminución del tamaño radiográfico en cm^2. Para la medición del tamaño radiográfico, se utilizó un acetato cuadriculado, en el que cada cuadro media 0.5 x 0.5 cm. El acetato se

colocaba por encima de la ortopantomografía y se delimitaba la lesión con un marcador permanente de punta delgada, se contabilizó el número de cuadros que abarcaba la lesión y se determinó la medida de la lesión en cm^2 (Fig.1).

II. *Sintomatología.* En este criterio se incluyó: dolor provocado (Si o No), dolor espontáneo (Si o No) y parestesia (Si o No).

III. *Penetración de la aguja en la infiltración.* Las categorías designadas para este criterio fueron: sin resistencia, con crepitación y la no penetración de la aguja.

IV. *Incremento de la radiopacidad en la ortopantomografía*. En este punto se evaluó en porcentaje la disminución del tamaño radiográfico de la lesión, el cual fue registrado con el uso del acetato cuadriculado anteriormente mencionado. (No disminución, 1%-20%, 21%-40%, 41%-60%, 61%-80% o 81%-100%) aumento en la densidad periférica (Si o No) y la formación de trabéculas óseas (Si o No).

Cuando cuatro de los criterios antes mencionados eran positivos, la respuesta al tratamiento se designó como "buena", dos o tres criterios positivos eran necesarios para designar la respuesta al tratamiento como "moderada" y si solo un criterio era positivo o ninguno, la respuesta al tratamiento se consideró "negativa".

6.5.2 Codificación de las muestras

Una vez que se recabaron todos los datos, una persona previamente asignada como monitor, etiquetó la ficha de recolección de datos y el bloque correspondiente con un número asignado arbitrariamente, para de esta manera enmascarar los casos y cegar a los investigadores que posteriormente evaluaron la expresión de los inmunomarcadores.

6.5.3 Descripción de las características histológicas.

Se realizó la evaluación de las características histológicas de cada LCCGs en cortes teñidos con H&E. Para ello, fueron seleccionados cinco campos de 400x (extremos y centro, siempre asegurando que tuviera tejido lesional y no áreas libres de lesión). En primer lugar se estimó la celularidad, la cual está compuesta por una población fusocelular (células fusiformes correspondientes a miofibroblastos o fibroblastos y células ovoidales correspondientes a monocitos-macrófagos) y por la población característica de estas lesiones, compuesta por CGM.

La población fusoceluar se evaluó en los cinco campos seleccionados y de acuerdo al predominio celular se categorizó en: predominio de células fusiformes o predominio de células ovoidales.

La población de CGM se categorizó en ≤20 o >20 células por campo. Para considerar a una lesión con ≤20 CGM, debieron evaluarse cinco campos (400x) representativos de tejido lesional, y contabilizar ≤20 CGM en por lo menos tres de los cinco campos evaluados.

La presencia de septos de tejido conectivo, hemosiderina y formación de osteoide se interpretó como: ausente o presente en cada una de las lesiones evaluadas.

En cuanto al infiltrado inflamatorio, este se categorizó de acuerdo al tipo predominante: agudo, linfoplasmocitario o mixto, y de manera ordinal se valoró la intensidad del mismo como leve y severa (Leve= presencia de células o grupos aislados de células inflamatorias en áreas localizadas dentro de la lesión; Difuso= mantos o focos de densidad compacta de células inflamatorias o grupos que se extienden a la mayor parte de la lesión).

La presencia de mitosis se evaluó en cinco campos (400x) representativos de la lesión, y se categorizó en: ≤5 o >5 mitosis en cinco campos.

6.5.4 Técnicas de Inmunohistoquímica

Las técnicas de inmunohistoquímica fueron estandarizadas y llevadas a cabo en la Facultad de Odontología de la Universidad Juárez del Estado de Durango, donde se realizaron de acuerdo al siguiente protocolo para los inmunomarcadores RANK, RANKL, OPG, RGC y RCT:

Se realizaron cortes de 2 µm de espesor, los cuales fueron montados en laminillas tratadas con poly-L-lisina. Los cortes fueron desparafinados en la estufa a 45º C por 30 minutos y posteriormente colocados en xilol por 5 minutos. Los cortes se hidrataron en un tren de concentraciones decrecientes de alcoholes (absoluto, 90, 70 y 50%) y enjuagues con agua destilada. Para el desenmascaramiento de los epítopes se realizó recuperación antigénica con solución de citrato de sodio 10mM (pH 6.2) con olla a presión en microondas a potencia máxima (750 W) por 5 minutos, dejando enfriar a temperatura ambiente y posteriormente se enjuagó con agua destilada. Las peroxidasas endógenas fueron bloqueadas con peróxido de hidrógeno al 0.9%, seguidos por lavados con agua destilada y solución salina amortiguada con solución salina de fosfatos pH 7.4 (PBS). Se montaron las laminillas en placas de cubiertas y colocadas en bastidores para la realización de inmunohistoquímica por capilaridad.

Se incubaron los anticuerpos primarios monoclonales contra RANK, RANKL, OPG, RGC y RCT (Cuadro 4) por un período de 45 min. Posteriormente, los cortes fueron incubados con el segundo anticuerpo biotinilado antiratón/anticonejo y con el complejo

streptavidina/peroxidasa (LSA-B + Labeled streptavidin-biotin, Dako Corporation, Carpinteria CA, USA) por 30 minutos cada uno. Los productos de la reacción fueron visualizados con sustrato de 3,3'-diaminobenzidina-H2O2 (Dako Corporation, Carpintería, CA, USA). Las secciones fueron contrateñidas con hematoxilina de Mayer y las láminas fueron cubiertas con cubreobjetos y resina Entellan ®.

6.5.5 Evaluación de la inmunoexpresión de los RGC, RCT, RANK, RANKL y OPG.

Las reacciones de inmunohistoquímica fueron evaluadas en un microscopio de luz convencional por dos investigadores, quienes previamente realizaron un proceso de calibración, el cual consistió en el conteo celular de diez campos por inmunomarcador (50 campos en total), obteniendo una kappa=.80246.

Los inmunomarcadores RGC, RCT, RANK, RANKL y OPG, expresan inmunopositividad citoplasmática y de membrana y su inmunoexpresión fue evaluada en dos poblaciones celulares: CGM y CME; en esta última se incluyen células ovoidales y fusiformes, correspondientes a células mononucleares, fibroblastos, miofibroblastos y se excluyen células endoteliales e inflamatorias.

Para llevar a cabo la evaluación de la expresión inmunohistoquímica de los marcadores (RGC, RCT, RANK, RANKL y OPG) se utilizó el método propuesto por Bologna-Molina R *et al.*[125], en el cual se seleccionaron cinco campos al azar de secciones representativas de cada lesión. El conteo de las células positivas se realizó mediante el uso de un objetivo microscópico de 400x, que representa un área de 5.3 mm^2. Con la ayuda de una cámara digital (Olympus C-7070), se tomaron microfotografías de las zonas representativas a 400x.

Luego de tomar las microfotografías de las zonas representativas de cada lesión, estos archivos fueron descargados a una computadora personal y se guardaron como archivos JEPG. Cada archivo fue abierto con el programa Microsoft Power Point y con el uso de la función tabla se construyó una tabla de 6x6, la cual se superpuso en la imagen de la microfotografía. La tabla fue agrandada y adaptada al tamaño de la imagen y posteriormente se guardó de nuevo como archivo JPEG, el cual era posteriormente abierto con el programa computacional image J (Image J 1.46, aplicación Java para el análisis por imagen.), mismo que sirve como apoyo para llevar a cabo el conteo celular de manera manual. En cada imagen el inicio del conteo celular se realizó desde el marco superior izquierdo y se culminó en el marco superior derecho, siguiendo un mismo orden. Se consideró como marcación inmunohistoquímica positiva toda tinción citoplasmática y/o membranal visualizada de color café/marrón, de acuerdo con las especificaciones del laboratorio productor del anticuerpo.

Se contó el total de células de cada población celular y el número de células teñidas, para de esta manera obtener en porcentaje el total de células teñidas por población celular y un porcentaje total de la expresión de RCT, RGC, RANK, RANKL y OPG por lesión. La intensidad de la inmunoexpresión fue evaluada también en las diferentes poblaciones celulares, de manera ordinal: nula, leve e intensa, considerando intenso al control positivo y comparando con el mismo. Los datos obtenidos se vaciaron en el instrumento de recolección de datos diseñado para tal fin (Anexo2).

6.6 Análisis estadístico

El análisis de la información se hizo con el paquete estadístico STATA V8. Se describe a través de medias y medianas la expresión de los inmunomarcadores en las lesiones y se considera el porcentaje de células positivas en relación al total de células; asimismo, se obtuvo la respuesta entre los diferentes grupos de poblaciones celulares y se calculó el índice de distribución de la intensidad de la tinción.

Se realizaron pruebas no paramétricas para comparar las medias y medianas (Kurskal – Wallis Test). La intensidad de la tinción fue evaluada a través de pruebas de x^2 para categorías independientes. El nivel de significancia para las pruebas de hipótesis $p<0.05$.

6.7 Consideraciones bioéticas

La medicina molecular basa su práctica en los resultados obtenidos de la investigación básica en estudios que emplean a sujetos o tejidos humanos. El objetivo a desarrollar en la investigación con tejidos humanos consiste generalmente en la validación clínica o preclínica de biomarcadores moleculares específicos. La investigación en patología molecular se enfoca en las células, las cuales están alteradas con respecto a las células normales, y las cuales, en la mayoría de los casos, no son adecuadas para la extracción de material genético. Es por esto que no se obtiene información confidencial acerca del paciente o su familia[126].

En el presente estudio se respetó la confidencialidad de los datos clínicos, los cuales junto con los fragmentos de tejidos correspondientes a cada caso, fueron utilizados solamente para los fines ya establecidos anteriormente en el presente estudio. Las muestras biológicas

destinadas para esta investigación servirán para obtener información relevante; el no usarlas implica la pérdida de material valioso para encontrar respuesta a cuestiones no resueltas aún sobre este grupo de lesiones poco comunes. Los beneficios que resulten de esta investigación serán compartidos con la sociedad y con la comunidad científica internacional, mediante su publicación en revistas o eventos científicos, ya que estos hallazgos pueden contribuir con un beneficio respecto a la atención terapéutica de los pacientes con LCCGs, y servirán como base para futuras investigaciones.

El presente estudio se considera, según el artículo 17, fracción I, del Reglamento de la Ley General de Salud en Materia de Investigación para la Salud[127] como una investigación sin riesgo, el cual comprende a estudios que emplean técnicas y métodos de investigación documental retrospectivos y aquellos en los que no se realiza ninguna intervención o modificación intencionada en las variables fisiológicas, psicológicas y sociales de los individuos que participan en el estudio, entre los que se consideran: cuestionarios, entrevistas, revisión de expedientes clínicos y otros, en los que no se le identifique ni se traten aspectos sensitivos de su conducta.

En cuanto al consentimiento informado, y de acuerdo al artículo 17 citado anteriormente en el que la presente investigación se considera de riesgo mínimo, se apela al artículo 23 del mismo reglamento previamente mencionado, en el cual se dispensa al investigador de la obtención de dicho documento.

7. RESULTADOS

7.1 Características demográficas

En el presente estudio se incluyeron un total de quince pacientes tratados con infiltraciones intralesionales de triamcinolona, diez (66.6%) eran mujeres y cinco (33.3%) hombres (Relación Hombre-Mujer: 2:1); el promedio de edad de la población fue de 20.6 años (DE 14.6) y como se describe en el Cuadro 5, el promedio de edad de las mujeres fue mayor que el de los hombres (21.7 [DE 17.5, 7-54] vs. 16.8 [DE 6.2, 10-25] años) (Cuadro 5).

7.2 Características clínicas previas al tratamiento con corticosteroides intralesionales

De los quince casos de LCCGs, ocho (53.9%) se localizaron en mandíbula, y de estos, cinco (62.5%) se ubicaron en la parte anterior. De los siete casos (46.6%) que se presentaron en maxilar, cuatro (57.1%) se ubicaron en la parte anterior y tres en el lado derecho (42.8%). En cuanto a la sintomatología, sólo dos pacientes (13.3%) refirieron dolor espontáneo y seis (40.0%) dolor a la palpación. La movilidad dental se identificó en el 80% de los pacientes (doce casos) y el 100% presentó deformidad (Cuadro 6).

7.3 Características radiográficas previas al tratamiento con corticosteroides intralesionales

En cuanto a las características radiográficas, ocho casos de LCCGs (53.3%) presentaron imagen unilocular, y siete casos se observaron con aspecto multilocular (46.6%). La resorción radicular fue evidente sólo en tres casos (20%); la perforación de las corticales se observó en siete (46.9%) y había desplazamiento dental en 14 (93.3%) casos; en estos últimos, se observó la presencia simultánea de resorción radicular en un caso (7.1%), perforación de corticales en seis (42.8%) y en dos casos (14.2%) se presentó además de

desplazamiento dental, perforación de cortical y resorción ósea. El tamaño radiográfico de las lesiones fue en promedio de 16.4 cm^2 (min-máx. 10.0 cm^2 - 35 cm^2) y seis de ellas (40.0%) median más de 20 cm^2 (Cuadro 7). Y por último con respecto a las características clínicas y radiográficas se clasificaron ocho casos como LCCGs agresivas (53.0%) y siete casos como no agresivos (46.0%).

7.4 Tiempo de evolución, tiempo de tratamiento, tiempo de seguimiento y número de infiltraciones

Como se describe en el cuadro ocho, el tiempo promedio de evolución de las lesiones fue de diez meses (DE 13.8, min-máx. 2.0 – 48). El tiempo promedio que los pacientes fueron infiltrados con corticosteroides fue de 6.7 meses (DE 4.6, min-máx. 3.0 – 18.0), tiempo en el cual fueron necesarias un promedio de 7.0 infiltraciones, con un mínimo de seis y un máximo de trece y el tiempo de seguimiento promedio fue de 40.6 meses (DE 40.5, min-máx. 0.0 – 120) (Cuadro 8).

7.5 Comportamiento clínico-radiográfico

De acuerdo a los criterios establecidos por Chuong R *et al.*[2] se clasificaron ocho (53.3%) de los casos como LCCGs agresivas y siete (46.6%) como LCCGs con comportamiento clínico-radiográfico no agresivo.

7.6 Características histológicas

En cuanto a las características histológicas de las células pertenecientes a la población de CME, estas presentaban una morfología mixta, compuesta por células fusiformes y

ovoidales, con predominio de células fusiformes en once (73.3%) de los quince casos (Cuadro 9).

Las CGM fueron evaluadas en cinco campos a 400x. En once casos (73.3%) se identificaron ≤20 CGM en promedio en los cinco campos y sólo en cuatro casos (26.6%) se observaron ≥20 CGM. En cuanto al estroma, se identificó que en cuatro LCCGs (26.6%) había presencia de fascículos de tejido conectivo, en nueve (60%) hemosiderina y en diez (66.6%) se observó formación de osteoide. En el 100% de los casos el infiltrado inflamatorio fue leve y de predominio linfoplasmocitario, y sólo en dos de los quince casos (13.3%) se observaron ≥5 mitosis por cada cinco campos a 400x (Cuadro 9).

7.7 Características clínicas y radiográficas posteriores al tratamiento con corticosteroides intralesionales

Como se describe en el cuadro 10, se identificaron evidentes diferencias entre las características clínico-radiográficas basales y las finales. El dolor a la palpación inicialmente se presentó en el 40% de los casos y al final del tratamiento con corticosteroides intralesionales sólo se identificó en un caso (6.6%); otro dato destacable es la deformación inicial, la cual se describió en el 100% de los casos y al final del tratamiento se identificó en poco menos de la mitad de ellos (46.6%). La movilidad dental inicial fue observada en doce casos (80%) y en la observación final se presentó sólo en cuatro (26.6%). El tamaño radiográfico basal en promedio fue de 16.7 cm^2 y posteriormente al tratamiento se registró un promedio de 6.4 cm^2, y los seis casos (40.0%) que inicialmente median ≥20 cm^2 disminuyeron su tamaño a <20 cm^2 al finalizar el tratamiento (Cuadro 10).

7.8 Resultados de la respuesta al tratamiento con corticosteroides intralesionales

Diez de los quince casos de LCCGs evaluados en el presente estudio (66.6%) presentaron "buena" respuesta al tratamiento con corticosteroides intralesionales, cuatro (26.6%) tuvieron una respuesta "moderada" y sólo en un caso (6.6%) hubo "nula" respuesta (Cuadro 11).

7.9 Características clínico-radiográficas basales y finales en casos de LCCGs con "buena" respuesta al tratamiento

De los diez casos de LCCGs que presentaron "buena" respuesta al tratamiento, siete (70%) eran mujeres, y el promedio de edad fue de 19.3 años (min-máx. 9-51). En cuanto a las características clínicas basales, el dolor espontáneo se presentó en dos casos (20%), y el dolor a la palpación en cinco casos (50%); al final del tratamiento sólo se registró presencia de dolor en un caso (10%) (Cuadro 12 y 13). La deformación se identificó al inicio del tratamiento en el 100% de los casos y en los resultados finales sólo dos (20%) presentaron deformación. Los tres casos (30%) que inicialmente se observaron de color violáceo cambiaron a un color similar a la mucosa al final del tratamiento (Cuadro 13).

En relación a las características radiográficas basales del grupo de LCCGs con "buena" respuesta al tratamiento, cinco lesiones (50%) presentaban una imagen radiográfica multilocular y el otro 50% una imagen unilocular (Cuadro 14); en las radiografías finales, el tamaño radiográfico de estas disminuyó, dejando en cuatro casos (40%) una imagen unilocular, en dos casos (20%) una imagen multilocular y en cuatro (40%) se observó la presencia de trabeculado, aumento de la densidad ósea y nula imagen radiográfica de la lesión (Cuadro 15). Otro dato destacable es la resorción radicular basal (10%), perforación

de cortical basal (20%) y desplazamiento dental basal (90%), datos que al final del tratamiento no fueron identificados.

Por último, vale la pena destacar que se observó marcada diferencia entre el tamaño radiográfico inicial y al final del tratamiento, pues al inicio fue en promedio de 16.7 cm^2, mientras que para el final fue de 2.6 cm^2. Las cuatro lesiones que medían $\geq$20 cm^2 disminuyeron su tamaño a <20 cm^2 (Cuadros 14 y 15) (Figuras 2 y 3).

Se identificó una correlación estadísticamente significativa entre la presencia de perforación cortical y la respuesta al tratamiento a los tres meses (p= 0.001). Asimismo, al final del seguimiento únicamente el 28.6% de los pacientes con perforación de cortical tuvieron buena respuesta, mientras que en el grupo que no presentaba perforación de cortical ésta se presentó en todos los casos (p=0.007).

7.10 Características clínico-radiográficas basales y finales en casos de LCCGs con "moderada" respuesta al tratamiento

De los cuatro casos de LCCGs (26.6%) que presentaron "moderada" respuesta al tratamiento, dos (50%) eran mujeres, y el promedio de edad fue de 24.5 años (min-máx. 7-54) (Cuadro 12). En cuanto a las características clínicas basales, ningún caso refería dolor espontáneo y sólo un caso (25.5%) presentaba dolor a la palpación, el cual ya no se presentaba al final del tratamiento (Cuadro 13). La deformación se identificó al inicio y al final del tratamiento en el 100% de los casos y no se observaron cambios en relación a la coloración de la lesión al inicio y al final del tratamiento (Cuadro 12 y 13).

En relación a las características radiográficas basales, tres lesiones (75%) presentaban una imagen radiográfica unilocular y una lesión (25.5%) mostraba imagen multilocular (Cuadro

14), en tanto que en las radiografías finales, el tamaño radiográfico de estas disminuyó moderadamente, y se observó una imagen unilocular en el 100% de los casos (Cuadro 15). La perforación de cortical y el desplazamiento dental se presentaron en el 100% de los casos y no se observaron cambios en los mismos al final del tratamiento.

Adicionalmente, se observó una discreta disminución en el tamaño radiográfico inicial con respecto al final del tratamiento (17 cm^2 vs 16.2 cm^2). Las dos lesiones que median inicialmente $\geq$20 cm^2 disminuyeron su tamaño a <20 cm^2 (Cuadros 14 y 15).

7.11 Características clínico-radiográficas basales y finales en casos de LCCGs con "nula" respuesta al tratamiento

Sólo un caso (6.6%), correspondiente a un paciente femenino de once años no presentó respuesta al tratamiento (Cuadro 11). No refería dolor a la palpación o espontáneo y no se identificó movilidad dental al inicio ni al final del tratamiento. Inicialmente había deformación, misma que persistió hasta el final del tratamiento. El color inicial era similar a la mucosa adyacente y al final del tratamiento la coloración cambio a violácea (Cuadros 12 y 13). En cuanto a las características radiográficas, se observó perforación y desplazamiento dental en la valoración inicial y final. El tamaño radiográfico basal fue de 15.7 cm^2 y al final del tratamiento aumento a 18.9 cm^2 (Cuadros 14 y 15).

7.12 Resultados de la expresión inmunohistoquímica de RANK

La expresión de RANK en CGM fue en promedio 92.1% (DE 8.9, min-máx. 66.2 – 100) y de 45.9% en las CME (DE 19.0, min-máx. 15.9 – 77.4). Acerca de la intensidad, se observó que el 60% de los casos expresaron intensidad leve en la población de CGM y 73%

en CME. En 40% de los casos hubo expresión intensa de RANK en CGM y 26% en CME (Cuadros 16 y 17) (Figs. 4-6).

7.13 Resultados de la expresión inmunohistoquímica de RANKL

La expresión de RANK-L en CGM fue en promedio 23.7% (DE 33.9, min-máx. 0.0 – 84.2) y de 33.4% en las CME (DE 35.3, min-máx. 0.0 – 95.0). Acerca de la intensidad, se observó que el 33.3% de los casos expresaron intensidad leve en la población de CGM y 53.3% en CME. En 20% de los casos hubo expresión intensa de RANKL en CGM y CME y en tres casos se observó nula inmunotinción en ambas poblaciones celulares (Cuadros 18 y 19) (Figs.7-9).

Se identificó una asociación entre la intensidad de la inmunomarcación de RANKL en CGM y la respuesta al tratamiento a los tres meses (p=0.0154). Todos los pacientes con intensidad elevada a RANKL tuvieron una buena respuesta al tratamiento a los tres meses y el 70% de los que presentaron intensidad baja o nula tuvieron buena respuesta al tratamiento (p=0.0154).

7.14 Resultados de la expresión inmunohistoquímica de OPG

La expresión de OPG en CGM fue en promedio 92.4% (DE 13.7, min-máx. 54.2 – 100) y 76.7% en las CME (DE 22.9, min-máx. 43.2 – 98.4). Con respecto a la intensidad, se observó que el 40% de los casos expresaron intensidad leve en la población de CGM y 53.3% en CME. En el 60% de los casos hubo expresión intensa de OPG en CGM y 26.6% en CME. Se observó nula expresión de OPG en CME en 20% de los casos (Cuadros 20 y 21) (Figs.10-12).

7.15 Resultados de la expresión inmunohistoquímica de RGC

En los cuadros 22 y 23 se describe la expresión inmunohistoquímica de RGC en las LCCGs, las cuales tuvieron una expresión promedio mayor al 88.8% tanto en CGM como en CME (99.6 [DE 1.0, min-máx. 95.9-100] vs 88.8 [DE 9.1, min-máx. 68.9-97.1]), y la intensidad de tinción fue intensa en el 100% de los casos (Figs. 13-15).

7.16 Resultados de la expresión inmunohistoquímica de RCT

En los cuadros 24 y 25 se muestran los resultados en cuanto a la expresión inmunohistoquímica de RCT en las LCCGs, observándose que 70.9% (DE 34.9, min-máx. 0.0 – 100) de las CGM fueron positivas y sólo el 10.9% (DE 24.7, min-máx. 0.0 – 93.2) de las CME fueron inmunoteñidas. En relación a la intensidad, se observó que el 66.6% de CGM y 53% de CME expresaron intensidad leve. En un caso (0.6%) hubo nula expresión de RCT en ambas poblaciones celulares y 40% de los casos expresaron nula expresión en CME (Cuadros 24 y 25) (Figs.16-18).

7.17 Resultados de la inmunomarcación y su correlación con la respuesta al tratamiento con corticosteroides intralesionales

Como se observa en el cuadro 26 y 27, no se identificaron resultados estadísticamente significativos en cuanto a los porcentajes de inmunotinción de los diferentes marcadores (RANK, RANK-L, OPG, RGC y RCT) y la respuesta al tratamiento (Cuadros 26 y 27).

7.18 Expresión de los inmunomarcadores y su correlación con las características clínico-radiográficas iniciales.

En cuanto a los resultados estadísticamente significativos entre la correlación de la inmunoexpresión y las características clínicas-radiográficas, se observó correlación de la inmunoexpresión de OPG en CGM con el dolor a la palpación ($p = 0.033$), movilidad dental ($p = 0.031$) e imagen radiográfica ($p= 0.036$) (Cuadro 28 y 29). Por otro lado, hubo correlación entre CGM positivas para RANK y la movilidad dental ($p= 0.002$) y por último se identificó una correlación entre la expresión de RANKL en CGM y la imagen radiográfica ($p= 0.019$) (Cuadro 28 y 29).

8. CUADROS

Cuadro 1. Características clínicas y radiográficas de LCCGs en diferentes estudios.

Autores/País	Relación M/F	Edad < 30 años	Resorción radicular	Desplazamiento dental	Multilocular	Localización (maxilar)
Waldron CA *et al*. (1966)[47] Atlanta, EUA	12/26	74%	__	__	__	34%
Andersen L *et al*. (1973)[55] Dinamarca	13/19		__	__	42%	28%
Eisenbud L *et al*. (1988)[54] NY, EUA	14/23	89%	__	__	__	32%
Horner K (1989)[53] Londres, UK	11/15	54%	8%	27%	15%	23%
Kaffe I *et al*. (1996)[46] Tel Aviv, Israel	4/14	61%	28%	22%	39%	28%
Bodner L y Bar-Ziv J (1996)[52] Israel.	5/5	100%	20%	80%	50%	30%
Stravopoulos F y Katz J (2002)[128] Florida, USA	9/11	60%	30%	35%	45%	15%
Gungormus M y Akgül HM (2003)[129] Erzurum, Turquía	6/22	89%	0%	33%	56%	44%
De Lange J *et al*.(2004)[45] Amsterdam, Holanda.	36/47	57%	14%	18%	16%	33%

Cuadro 2. Resultados del tratamiento quirúrgico en LCCGs en diferentes estudios.

Autores y año	No. de pacientes	Tipo de tratamiento	Recurrencia (%)
Anderson L *et al*. (1973)[55]	32	Curetaje	12
Choung R *et al*. (1986)[2]	17	Curetaje	41
Eisenbud L *et al*. (1988)[54]	37	Curetaje y resección	11
Whitaker SB y Waldron CA (1993)[30]	47	Curetaje	49
Batainich AB *et al*. (2002)[56]	18	Resección	6
de Lange J *et al.* (2004)[45]	80	Curetaje y resección	26
Rawashdeh MA *et al*. (2006)[94]	12	Curetaje	17
Kruse-Losler B *et al*. (2006)[33]	26	Curetaje y resección	12

Cuadro 3. Reportes de casos de LCCGs tratados con corticosteroides intralesionales.

Autor	Casos	Tratamiento adicional	Respuesta terapéutica	Seguimiento
Terry BC y Jacoway JR (1994)[4]	4	Curetaje 1	Buena 3 Moderada 1	16-36 meses
Kermer C *et al*. (1994)[5]	1	Ninguno	Buena	3 años
Rajeevan NS y Soumithran CS (1998)[6]	1	Ninguno	Buena	10 meses
Khafif A *et al*. (2001)[8]	1	Ninguno	Buena	24 meses
Kurtz M *et al*. (2001)[7]	1	Ninguno	Buena	19 meses
Adornato MC y Paticoff KA (2001)[9]	1	Ninguno	Buena	7 meses
Carlos R y Sedano HO (2002)[10]	4	Curetaje 1	Buena 3 Moderada 1	2-7 años
Abdo EN *et al*. (2005)[11]	1	Ninguno	Buena	18 meses
Sezer B *et al*. (2005)[12]	1	Ninguno	Buena	3 años
Mohanty S y Jhamb A (2009)[13]	2	Ninguno	Buena	13-18 meses
Wendt FP *et al*. (2009)[14]	1	Ninguno	Buena	6 años
Nogueira RL *et al*. (2010)[15]	21	Osteoplastia 8 Curetaje 3 Resección qx. 1	Buena 15 Moderada 4 Negativa 2	4-7 años
Ferretti C *et al*. (2011)[16]	1	Ninguno	Buena	4 años
Shirani G *et al*. (2011)[17]	1	Resección qx. 1	Negativa	2 años
Choi JW y Kraut RA (2013)[20]	1	Ninguno	Buena	2 años
da Silva Sampieri MB *et al*. (2013)[21]	1	Calcitonina	Buena	3años

Cuadro 4. Especificaciones de los anticuerpos primarios utilizados en el presente estudio.

Anticuerpo	Clona	Laboratorio	Dilución	Diluyente	cant/ac	Ph
Anti-RANKL	12A668	Abcam	1:100	990 uL	10 uL	Alto
Anti-OPG	ab73400	Abcam	1:50	980 uL	20 uL	Alto
Anti-RANK	64C1385	Abcam	1:100	990 uL	10 uL	Bajo
Anti-RGC	3D5	Abcam	1:100	990 uL	20 uL	Bajo
Anti-RCT	_	BioSb	1:100	990 Ul	10 uL	Bajo

Cuadro 5. Características demográficas de quince casos de LCCGs.

	Total n=15		
	N	(%)	
Sexo			
Femenino	10	(66.6)	
Masculino	5	(33.3)	
Edad			
(prom) (min-máx) (DE) años			
Total	(20.6)	(7 - 54)	(14.6)
Femenino	(21.7)	(7 - 54)	(17.5)
Masculino	(16.8)	(10-25)	(6.2)
Edad categorizada			
0-10	5	(33.3)	
11-20	4	(26.4)	
21-30	4	(26.4)	
≥30	2	(13.3)	

Cuadro 6. Características clínicas basales de quince casos de LCCGs.

	(n=15)	
	n	(%)
Localización general		
Maxilar	7	(46.6)
Mandíbula	8	(53.9)
Localización específica		
Mandíbula ant.	4	(26.6)
Mandíbula der.	1	(6.6)
Mandíbula izq.	3	(20.0)
Maxilar ant.	4	(26.6)
Maxilar der.	0	---
Maxilar izq.	3	(20.0)
Dolor espontáneo	2	(13.3)
Dolor a la palpación	6	(40.0)
Movilidad dental	12	(80.0)
Deformación	15	(100)
Color		
Similar a la mucosa adyacente	10	(66.6)
Violáceo	5	(33.3)

Cuadro 7. Características radiográficas basales de quince casos de LCCGs.

	(n=15)	
	n	(%)
Imagen radiográfica		
Unilocular	8	(53.3)
Multilocular	7	(46.6)
Resorción radicular	3	(20.0)
Perforación de cortical	7	(46.9)
Desplazamiento dental [1 2 3]	14	(93.3)
Tamaño radiográfico (min-máx, cm^2)	10.0 – 35.0	
Promedio en cm^2	16.4	
$\leq$15 cm^2	8	(53.3)
>15 cm^2	7	(46.6)
Comportamiento clínico-radiográfico		
No agresivas	7	(46.0)
Agresivas	8	(53.0)

1. Desplazamiento dental y resorción radicular 1(7.1%), 2.Desplazamiento dental y perforación de cortical 6(42.8%), 3. Desplazamiento dental, perforación de cortical y resorción radicular 2(14.2%).

Cuadro 8. Tiempo de evolución, tiempo de seguimiento, tiempo de tratamiento y No. de infiltraciones de Triamcinolona en 15 de LCCGs.

	Total (n=15)			
	Promedio	(min-máx)	Mediana	DE
Evolución previa al dx. (meses)	10.0	(2.0 - 48.0)	5.5	13.8
Tiempo de seguimiento (meses)	40.6	(3.0 - 120)	24.0	39.7
Tiempo de tratamiento (meses)	8.0	(3.0 - 18.0)	8.6	4.4
No. de infiltraciones	8.8	(4.0 - 13.0)	10.0	2.8

Cuadro 9. Características histológicas de quince casos de LCCG.

	Total (n=15)	
	N	(%)
Celularidad		
CME		
Predominio de C. fusiformes	11	(73.3)
Predominio de C. ovoidales	4	(26.6)
CGM *		
≤20	11	(73.3)
Estroma		
Fascículos de tej. conectivo	4	(26.6)
Hemosiderina	9	(60.0)
Osteoide	10	(66.6)
Infiltrado inflamatorio		
Intensidad		
Leve	15	(100)
Tipo		
Linfoplasmocitario	15	(100)
Mitosis		
≤5 **	13	(86.6)

*≤20 CGM promedio en los cinco campos a 400x evaluados. ** ≤5 mitosis en promedio en los cinco campos a 400x evaluados.

Cuadro 10. Comparación de características clínicas y radiográficas basales y finales de quince casos de LCCGs tratados con corticosteroides intralesionales.

	Basal n=15	Final n=15	P
	n (%)	n (%)	
Dolor espontáneo	2 (13.3)	1 (6.6)	0.563
Dolor a la palpación	6 (40.0)	1 (6.6)	0.025
Movilidad dental	12 (80.0)	4 (26.6)	0.004
Deformación	15 (100)	7 (46.6)	0.008
Color			
Similar a la mucosa adyacente	10 (66.6)	12 (80.0)	0.179
Violáceo	5 (33.3)	3 (20.0)	
Imagen radiográfica			
Unilocular	8 (53.3)	8 (53.0)	0.752
Multilocular	7 (46.6)	2 (13.0)	0.006
Nula/trabeculado	--	5 (33.3)	
Resorción radicular	3 (20.0)	1 (6.6)	0.157
Perforación de cortical	7 (46.6)	5 (33.3)	0.003
Desplazamiento dental	14 (93.3)	5 (33.3)	0.002
Tamaño radiográfico (Min-máx, cm^2)	10.0 – 35.0	0.0 – 18.9	
Promedio en cm^2	16.7	6.4	0.0001
$\leq$15 cm^2	8 (53.3)	15 (100)	
>15 cm^2	7 (46.6)	0 (0.0)	

Cuadro 11. Características demográficas de quince casos de LCCGs tratados con corticosteroides intralesionales de acuerdo a su respuesta al tratamiento.

	LCCGs con buena respuesta	**LCCGs con moderada respuesta**	**LCCGs con nula respuesta**	**P**
Total	10	4	1	
(%)	(66.6)	(26.6)	(6.6)	
Sexo (%)				
Femenino	7 (70)	2 (50)	1 (100)	0.513
Masculino	3 (30)	2 (50)	0 (0.0)	
Edad				
Promedio	19.3	24.5.5	--	0.723
Min-máx.	9-51	7-54	--	

Cuadro 12. Características clínicas basales de quince casos de LCCGs previas al tratamiento con corticosteroides intralesionales.

	LCCGs con buena respuesta (n=10)	LCCGs con moderada respuesta (n=4)	LCCGs con nula respuesta (n=1)	Total n=15	
				n	%
Sexo					
Femenino	7 (70%)	2 (50%)	1	10	(66.6)
Masculino	3 (30%)	2 (50%)	--	5	(33.3)
Edad(años)					
Prom.	19.3	24.5	11	--	
Min-máx.	9 – 51	7 - 54	--	--	
Dolor espontáneo	2 (20.0%)	0 (0.0%)	0 (0.0%)	2	(13.3)
Dolor a la palpación	5 (50.0%)	1 (25.0%)	1 (100%)	6	(40.0)
Movilidad dental	8 (80.0%)	4 (100%)	0 (0.0%)	12	(80.0)
Deformación	10 (10.0%)	4 (100%)	1 (100%)	15	(100)
Color					
Similar a la mucosa	7 (70.0%)	2 (50.0%)	0 (0.0%)	10	(66.6)
Violáceo	3 (30.0%)	2 (50.0%)	1 (100%)	5	(33.3)

Cuadro 13. Características clínicas de quince casos de LCCGs posterior al tratamiento con corticosteroides intralesionales.

	LCCGs con buena respuesta (n=10)	LCCGs con moderada respuesta (n=4)	LCCGs con nula respuesta (n=1)	Total	
				n	%
Dolor espontáneo	1 (10.0%)	0 (0.0%)	0 (0.0%)	1	(6.6)
Dolor a la palpación	1 (10.0%)	0 (0.0%)	0 (0.0%)	1	(6.6)
Movilidad dental	0 (0.0%)	4 (100%)	0 (0.0%)	4	(26.6)
Deformación	2 (20.0%)	4 (100%)	1 (100%)	7	(46.6)
Color					
Similar a la mucosa	10 (100%)	2 (50.0%)	0 (0.0%)	12	(80.0)
Violáceo	0 (0.0%)	2 (50.0%)	1 (100%)	3	(20.0)

Cuadro 14. Características radiográficas basales de quince casos de LCCGs de acuerdo a su respuesta al tratamiento con corticosteroides intralesionales.

	LCCGs con buena respuesta n=10	LCCGs con moderada respuesta n=4	LCCGs con nula respuesta n=1	Total n=15	
Imagen radiográfica	n (%)	n (%)	n	n	(%)
Unilocular	5 (50.0)	3 (75.0)	--	8	(53.3)
Multilocular	5 (50.0)	1 (25.5)	1	7	(46.6)
Resorción radicular	1 (10.0)	2 (50.0)	--	3	(20.0)
Perforación de cortical	2 (20.0)	4 (100)	1	7	(46.6)
Desplazamiento dental	9 (90.0)	4 (100)	1	14	(93.3)
Tamaño radiográfico (Min-máx, cm^2)	10.0 – 35.0	12 – 20	15.7	10.0 – 35.0	
Promedio en cm^2	16.0	17.0	--	16.7	
≤15cm2	6 (60.0)	2 (50.0)	1	9	(60.0)
>15 cm2	4 (40.0)	2 (50.0)	--	6	(40.0)

Cuadro 15. Características radiográficas de quince casos de LCCGs posterior al tratamiento con corticosteroides intralesionales.

	LCCGs con buena respuesta n=10	LCCGs con moderada respuesta n=4	LCCGs con nula respuesta n=1	Total n = 15
Imagen radiográfica	n (%)	n (%)	n	n (%)
Unilocular	4 (40.0)	4 (100)	--	* 8 (53.3)
Multilocular	2 (20.0)	0 (0.0)	1	** 3 (20.0)
Nula/trabeculado	4 (40.0)	0 (0.0)	--	4 (26.6)
Resorción radicular	0 (0.0)	1 (25.0)	0	1 (6.6)
Perforación de cortical	0 (0.0)	4 (100)	1	5 (33.3)
Desplazamiento dental	0 (0.0)	4 (100)	1	[1 2 3] 5 (33.3)
Tamaño radiográfico (Min-máx , cm^2)	0.0 – 8.7	9.9 – 18	18.9	0.0 - 18.9
Promedio en cm^2	2.6	12.1	--	6.4
≤15cm2	10 (100)	4	1	15 (100)
>15 cm2	0 (0.0)	0 (0.0)	0	0 (0.0)

*Lesión unilocular residual/trabeculado 4 (26.6%), **Lesión multilocular residual/trabeculado 2 (13.3%)
1. Desplazamiento dental y resorción radicular 1(6.6%), 2.Desplazamiento dental y perforación de cortical 7(46.6%), 3.Desplazamiento dental, perforación de cortical y resorción radicular 2(13.3%).

Cuadro 16. Porcentaje e intensidad de inmunomarcación para RANK en quince casos de LCCG.

	CGM		CME	
Caso	%	Intensidad*	%	Intensidad
1	66.2	1	29.2	1
2	88.6	3	61.2	1
3	97.3	1	45.6	1
4	100	3	24.5	3
5	96.6	1	53.2	1
6	92.7	3	65.8	1
7	100	1	39.9	1
8	95.2	1	48.7	3
9	100	1	15.9	1
10	85.0	1	65.0	1
11	92.7	1	52.9	1
12	83.9	1	77.4	1
13	88.0	3	24.4	3
14	95.0	3	22.4	3
15	100	3	62.4	1

*Intensidad: 3=Intensa, 2=Leve, 0=Nula. CGM: Células gigantes multinucleadas.CME: Células mesenquimatosas estromales.

Cuadro 17. Inmunotinción de RANK en CGM y CME en quince casos de LCCG.

	CGM	CME
Promedio (%)	(92.1)	(45.9)
DE	8.9	19
Min-máx	66.2 – 100	15.9 – 77.4
Intensidad (%)		
Intensa	(40.0)	(26.6)
Leve	(60.0)	(73.3)
Nula	--	--

Cuadro 18. Porcentaje e intensidad de células inmunoteñidas para RANKL en quince casos de LCCG.

	CGM		CME	
Caso	%	Intensidad	%	Intensidad
1	4.7	1	17.4	1
2	0	1	18.5	1
3	23.5	1	3.2	1
4	26.6	1	63.7	3
5	0	0	23.3	1
6	0	0	34.1	1
7	0	0	7.5	1
8	0	0	0	0
9	0	0	0	0
10	0	0	0	0
11	0	0	4.3	1
12	53.3	1	66.6	1
13	84.2	3	75.0	3
14	80.6	3	95.0	3
15	83.2	3	93.1	3

*Intensidad: 3=Intensa, 2=Leve, 0=Nula.

Cuadro 19. Inmunotinción de RANKL en CGM y CME en quince casos de LCCG.

	CGM	CME
Promedio (%)	(23.7)	(33.4)
DE	33-9	35.3
Min-máx	0 – 84.2	0 – 95.0
Intensidad (%)		
Intensa	3 (20.0)	3 (20.0)
Leve	5 (33.3)	8 (53.3)
Nula	7 (46.7)	4 (26.7)

Cuadro 20. Porcentaje e intensidad de células inmunoteñidas para OPG en quince casos de LCCG.

	CGM		CME	
Caso	%	Intensidad	%	Intensidad
1	78.9	1	50.0	1
2	96.2	1	64.3	1
3	100	3	95.2	1
4	100	3	98.4	3
5	100	3	93.4	1
6	71.9	1	43.2	1
7	100	3	85.4	1
8	100	3	88.3	0
9	100	3	96.6	0
10	54.2	1	47.3	0
11	88.1	1	45.4	1
12	97.2	1	52.9	1
13	100	3	97.4	3
14	100	3	98.3	3
15	100	3	95.5	3

*Intensidad: 3=Intensa, 2=Leve, 0=Nula.

Cuadro 21. Inmunotinción de OPG en CGM y CME en quince casos de LCCG.

	CGM	CME
Promedio (%)	(92.4)	(76.7)
DE	13.7	22.9
Min-máx	54.2– 100	43.2 – 98.4
Intensidad n (%)		
Intensa	9 (60.0)	4 (26.7)
Leve	6 (40.0)	8 (53.3)
Nula	0 (0.0)	3 (20.0)

Cuadro 22. Porcentaje e intensidad de células inmunoteñidas para RGC en quince casos de LCCG.

	CGM		CME	
Código	%	Intensidad	%	Intensidad
1	100	3	95.8	3
2	98.8	3	94.4	3
3	100	3	92.4	3
4	100	3	95.7	3
5	100	3	97.1	3
6	99	3	68.9	3
7	100	3	98.9	3
8	100	3	93.5	3
9	100	3	91.3	3
10	95.9	3	87.3	3
11	100	3	83.5	3
12	100	3	74.3	3
13	100	3	92.1	3
14	100	3	75.3	3
15	100	3	92.2	3

*Intensidad: 3=Intensa, 2=Leve, 0=Nula.

Cuadro 23. Inmunotinción de RGC en CGM y CME en quince casos de LCCG.

	CGM	CME
Promedio (%)	(99.5)	(88.8)
DE	1.08	9.1
Min-máx	95.9 - 100	68.9 – 98.9
Intensidad n (%)		
Intensa	15 (100)	15 (100)
Leve	---	---
Nula	---	---

Cuadro 24. Porcentaje e intensidad de células inmunoteñidas para RCT en quince casos de LCCG.

	CGM		CME	
Caso	%	Intensidad	%	Intensidad
1	87.9	1	7.5	1
2	91.5	3	5.0	1
3	100	3	10.4	1
4	100	1	1.8	1
5	0.0	0	0.0	0
6	96.7	3	1.4	1
7	50.0	1	0.0	0
8	45.0	1	0.0	0
9	55.8	1	0.0	0
10	91.5	1	4.2	1
11	2.0	1	0.0	0
12	59.6	1	0.0	0
13	97.2	1	1.7	1
14	100	3	38.3	3
15	87.2	1	93.2	1

*Intensidad: 3=Intensa, 2=Leve, 0=Nula.

Cuadro 25. Inmunotinción de RCT en CGM y CME en quince casos de LCCG.

	CGM	CME
Promedio (%)	(70.9)	(10.9)
DE	34.3	24.7
Min-máx	0 – 100	0 – 93.2
Intensidad n (%)		
Intensa	4 (26.6)	1 (.6.7)
Leve	10 (66.7)	8 (53.3)
Nula	1 (6.7)	6 (40.0)

Cuadro 26. Resultados de inmunomarcación de RANK/RANKL/OPG de acuerdo a la respuesta al tratamiento con corticosteroides intralesionales en quince casos de LCCGs.

	LCCGs con buena respuesta (n=10)	LCCGs con moderada respuesta (n=4)	LCCGs con nula respuesta (n=1)	P
RANK				
CGM (%)				
Promedio	94.1	93.5	66.2	
Min-máx	8.0-100	84.0-100	--	0.230
DE	5.4	7.0	--	
CME (%)				
Promedio	45.9	50.1	29.2	
Min-máx	16.0-65.8	24.5-77.2	--	0.997
DE	19.0	21.8	--	
RANKL				
***CGM* (%)**				
Promedio	24.8	25.0	4.7	
Min-máx	0.0-84.2	0.0-53.2	--	0.872
DE	39.9	21.8	--	
CME (%)				
Promedio	34.7	34.5	17.4	
Min-máx	0.0-95.0	3.2-66.6	--	0.860
DE	38.6	35.4	--	
OPG				
***CGM* (%)**				
Promedio	92.2	96.3	78.9	
Min-máx	54.2-100	88.1-100	--	0.938
DE	15.9	5.6	--	
CME (%) Promedio	81.0	73.0	50.0	
Min-máx	41.3-98.3	45.4-98.4	--	0.330
DE	21.3	27.7	--	

Kurskal-Wallis test

Cuadro 27. Resultados de inmunomarcación de RGC Y RCT de acuerdo a la respuesta al tratamiento con corticosteroides intralesionales en quince casos de LCCGs.

	LCCGs con buena respuesta (n=10)	LCCGs con moderada respuesta (n=4)	LCCGs con nula respuesta (n=1)	P
RGC				
CGM (%)				
Promedio	99.9	100	100	
Min-máx	95.9-100	100-100	--	0.308
DE	1.3	0	--	
CME (%)				
Promedio	89.1	86.5	95.9	
Min-máx	68.9-98.9	74.3-95.7	--	0.888
DE	9.6	9.6	--	
RCT				
CGM (%)				
Promedio	71.5	65.4	87.9	
Min-máx	0.0-100	2.0-100	--	0.935
DE	32.8	46.3	--	
CME (%)				
Promedio	14.0	3.1	7.5	
Min-máx	0.0-93.2	0.0-1	--	0.464
DE	30.0	0.5	--	

Kurskal-Wallis test

Cuadro 28. Promedio de expresión de los inmunomarcadores y su correlación con las características clínicas (Dolor esontáneo, dolor provocado, movilidad dental).

		Dolor espontáneo		No dolor espontáneo		
		n=2		n=13		
Marcador	Población celular	Promedio	(DE)	Promedio	(DE)	P
RANK	CGM	94.0	(1.8)	91.8	(9.6)	0.761
	CME	57.2	(12.0)	44.1	(19.6)	0.384
RANKL	CGM	0.0	(0.0)	27.4	(35.2)	0.305
	CME	17.0	(24.1)	35.9	(36.8)	0.500
OPG	CGM	85.9	(19.8)	93.4	(13.3)	0.493
	CME	65.7	(31.8)	78.4	(22.4)	0.485
RGC	CGM	99.5	(0.7)	99.5	(1.1)	0.916
	CME	81.2	(17.3)	90.0	(7.8)	0.217
RCT	CGM	70.9	(36.6)	70.9	(35.5)	0.999
	CME	0.7	(0.9)	12.5	(26.3)	0.550
		Dolor provocado		Sin dolor a la palpación		
		n=7		n=8		
Marcador	Población celular	Promedio	(DE)	Promedio	(DE)	P
RANK	CGM	89.0	(10.7)	94.7	(6.7)	0.238
	CME	48.1	(16.6)	43.9	(21.7)	0.683
RANKL	CGM	12.1	(30.2)	33.8	(35.7)	0.230
	CME	24.8	(33.4)	40.9	(37.3)	0.399
OPG	CGM	84.7	(17.5)	99.1	(1.5)	0.033
	CME	66.5	(25.2)	85.7	(17.4)	0.108
RGC	CGM	99.2	(1.5)	99.8	(0.4)	0.322
	CME	85.9	(10.7)	91.4	(7.3)	0.263
RCT	CGM	60.4	(44.5)	80.1	(21.3)	0.284
	CME					
		Movilidad dental		Movilidad dental		
		n=12		n=3		
Marcador	Población celular	Promedio	(DE)	Promedio	(DE)	P
RANK	CGM	95.1	(5.0)	79.7	(11.8)	0.002
	CME	47.5	(18.8)	39.5	(22.1)	0.539
RANKL	CGM	22.2	(32.4)	29.6	(47.3)	0.750
	CME	34.1	(36.1)	30.8	(39.2)	0.890
OPG	CGM	96.1	(8.3)	77.7	(22.9)	0.031
	CME	79.7	(21.8)	64.9	(28.1)	0.333
RGC	CGM	99.8	(0.43)	98.6	(2.3)	0.092
	CME	88.1	(10.0)	91.7	(4.3)	0.553
RCT	CGM	65.6	(36.6)	92.2	(4.6)	0.246
	CME	12.5	(27.6)	4.5	(2.9)	0.639

Cuadro 29. Promedio de expresión de los inmunomarcadores y su correlación con las características radiográficas (imagen radiográfica, resorción radicular perforación de cortical).

		Imagen rx unilocular		Imagen rx multilocular		
		n=8		n=7		
Marcador	Población celular	Promedio	(DE)	Promedio	(DE)	P
RANK	CGM	94.6	(5.5)	89.2	(11.5)	0.264
	CME	49.4	(18.7)	41.8	(19.8)	0.462
RANKL	CGM	33.4	(35.0)	12.7	(31.5)	0.253
	CME	45.4	(38.8)	19.7	(27.1)	0.168
OPG	CGM	99.1	(1.5)	84.7	(17.5)	0.036
	CME	85.7	(17.3)	66.4	(25.3)	0.104
RGC	CGM	99.8	(0.4)	99.2	(1.5)	0.322
	CME	89.3	(9.1)	88.2	(9.9)	0.828
RCT	CGM	72.9	(35.9)	68.7	(35.2)	0.825
	CME	18.6	(32.7)	2.1	(2.8)	0.204
		Resorción radicular		No resorción radicular		
		n=3		n=12		
Marcador	Población celular	Promedio	(DE)	Promedio	(DE)	P
RANK	CGM	93.4	(4.8)	91.7	(9.9)	0.788
	CME	30.8	(12.9)	49.6	(18.7)	0.129
RANKL	CGM	62.7	(34.0)	13.9	(27.2)	0.019
	CME	57.7	(48.2)	27.3	(31.0)	0.193
OPG	CGM	100	(0.0)	90.5	(14.8)	0.302
	CME	96.9	(1.5)	71.7	(22.9)	0.087
RGC	CGM	100	(0.0)	99.4	(1.2)	0.475
	CME	86.6	(9.7)	89.4	(9.4)	0.652
RCT	CGM	99.0	(1.6)	63.9	(35.1)	0.116
	CME	16.9	(19.0)	9.4	(26.4)	0.657
		Perforación de cortical		No perforación de cortical		
		n=7		n=8		
Marcador	Población celular	Promedio	(DE)	Promedio	(DE)	P
RANK	CGM	90.7	(12.1)	93.2	(5.6)	0.607
	CME	44.9	(7.4)	46.7	(6.9)	0.858
RANKL	CGM	38.8	(34.1)	10.5	(29.7)	0.109
	CME	49.0	(40.1)	19.8	(25.6)	0.115
OPG	CGM	94.8	(8.2)	90.2	(17.5)	0.537
	CME	76.5	(25.4)	76.9	(22.2)	0.970
RGC	CGM	100	(0.0)	99.2	(1.4)	0.170
	CME	87.0	(9.3)	90.4	(9.3)	0.496
RCT	CGM	76.6	(35.9)	65.9	(34.6)	0.567
	CME	21.6	(34.2)	1.5	(2.0)	0.119

9. FIGURAS

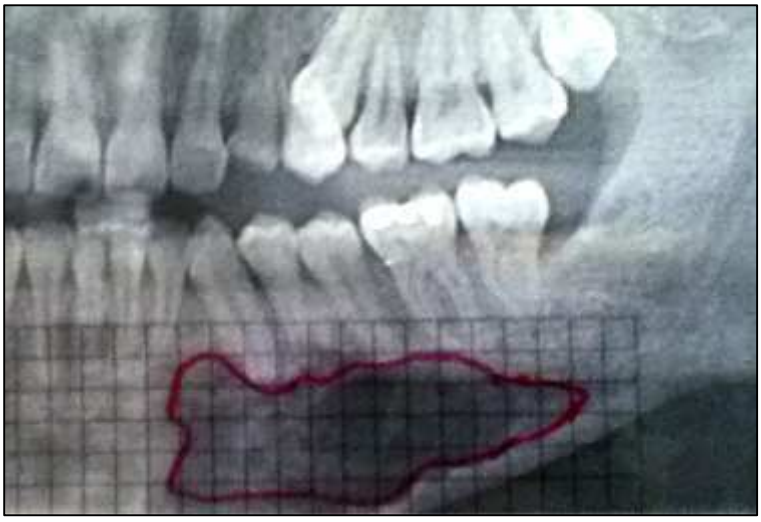

Figura 1. Colocación del acetato cuadriculado (0.5 x 0.5 cm) sobre la ortopantomografía.

Figura 2.Caracteristicas clínicas y radiográficas basales (izq.) y finales (der.) de LCCGs con respuesta "buena" al tratamiento con infiltraciones intralesionales de corticosteroides.

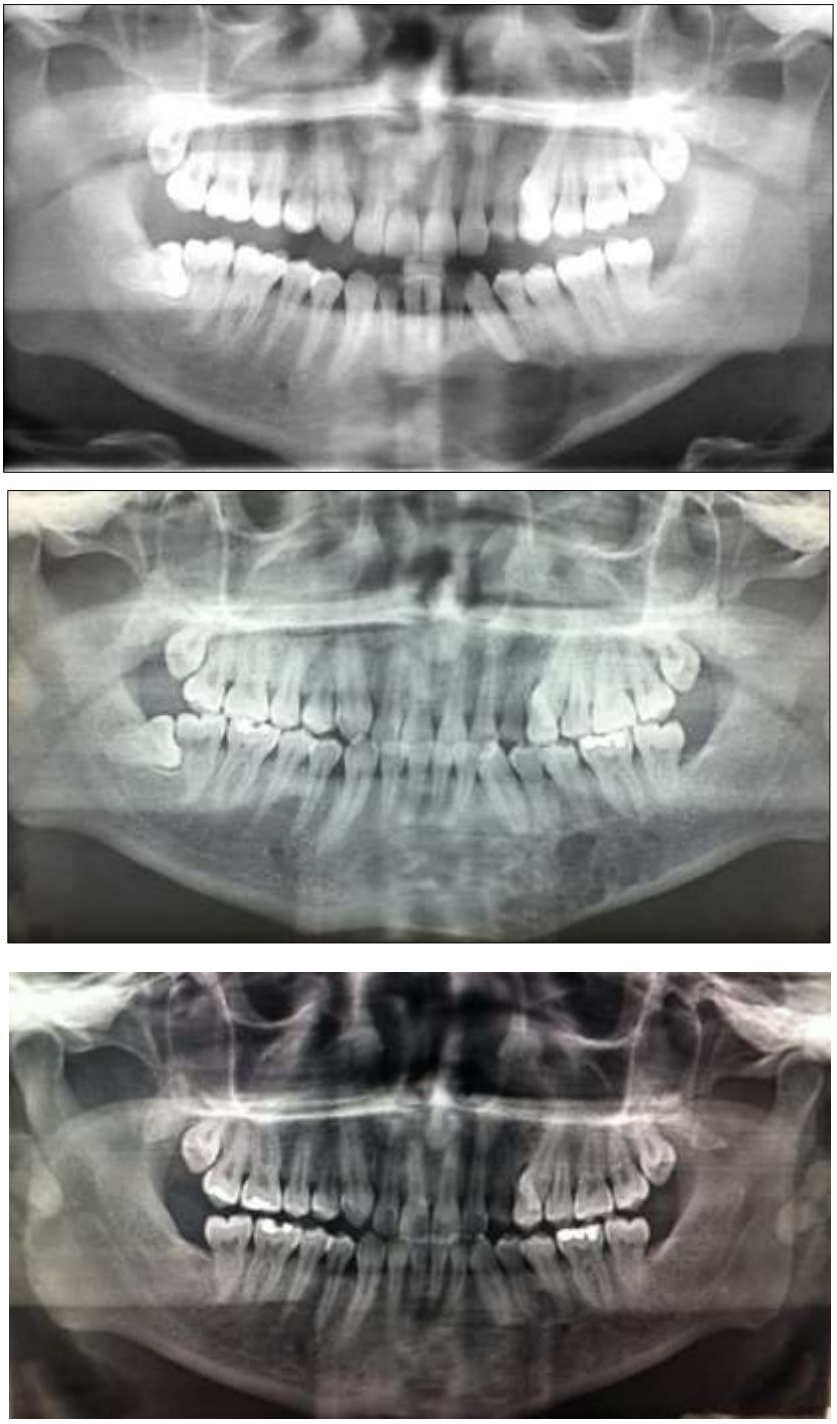

Figura 3. En la imagen superior se muestra ortopantomografía inicial de un caso de LCCGs con imagen radiográfica unilocular. En la imagen central se muestra el control radiográfico a los nueve meses, observándose formación de trabéculado y zona radiolúcida central unilocular residual. En la imagen inferior se muestra control a los 15 meses, sin evidencia de lesión.

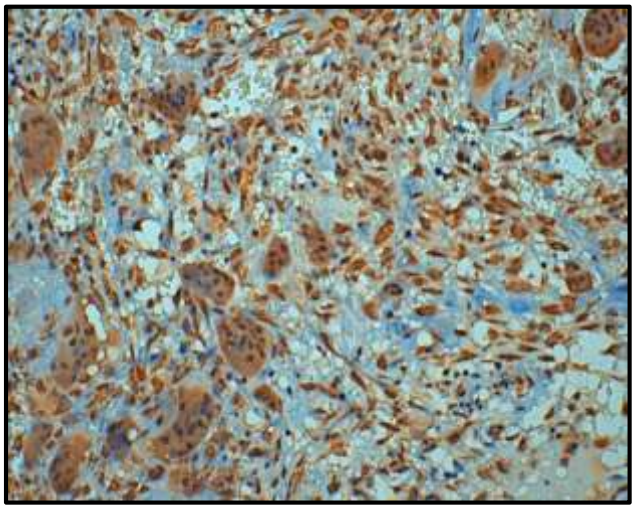

Figura 4. Inmunotinción intensa de RANK en CGM y CME. (100x)

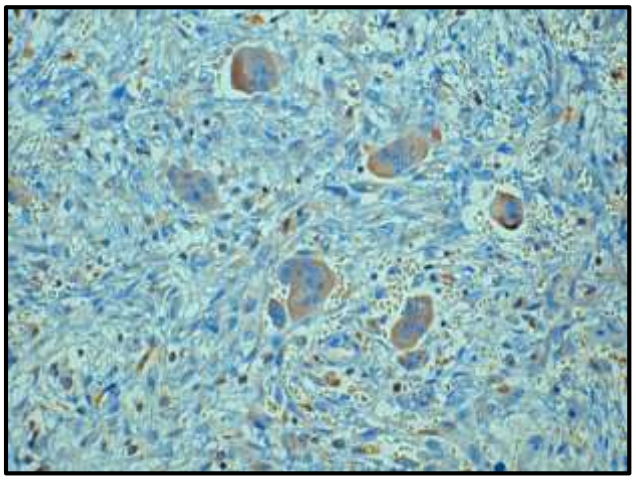

Figura 5. Inmunotinción leve de RANK en CGM y CME. (100x)

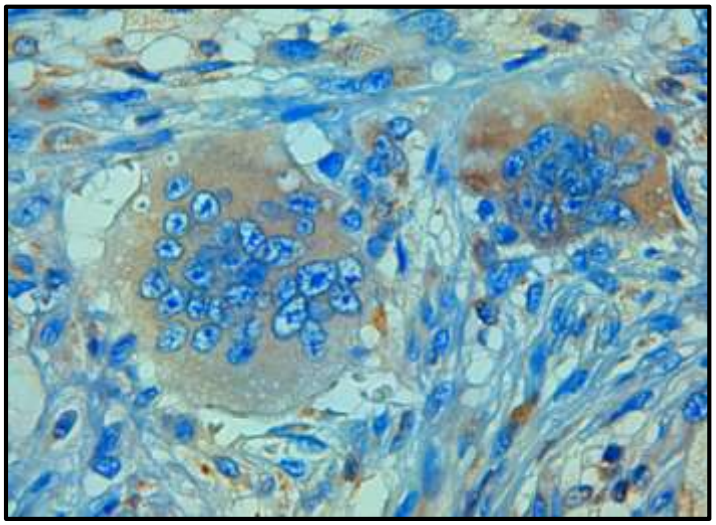

Figura 6. Inmunotinción de RANK en CGM y CME. (400x)

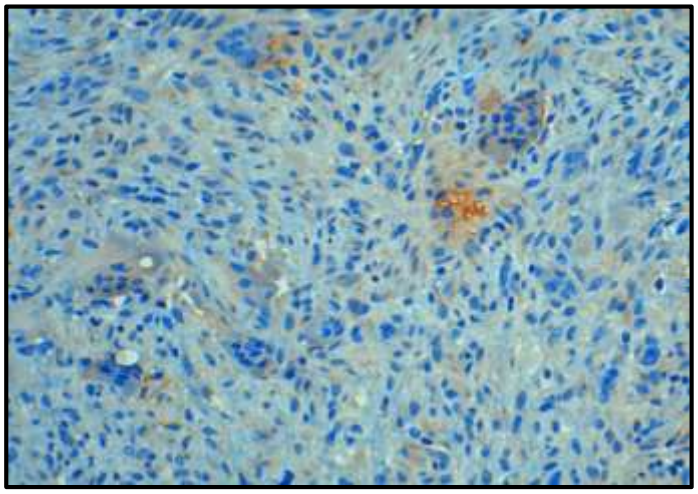

Figura 7. Inmunotinción leve de RANKL en CGM y CME. (100x)

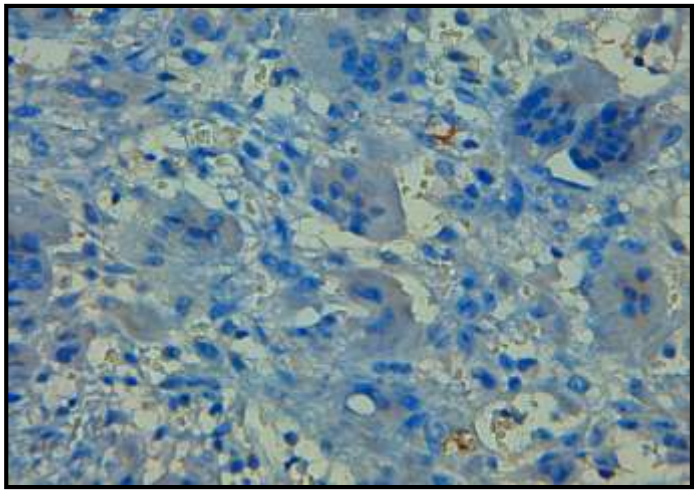

Figura 8. Inmunotinción leve de RANKL en CGM y CME. (400x)

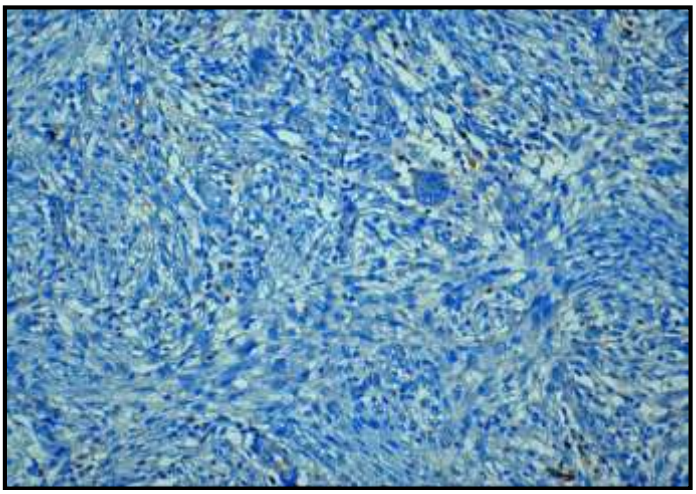

Figura 9. Inmunotinción nula de RANKL en CGM y CME. (100x)

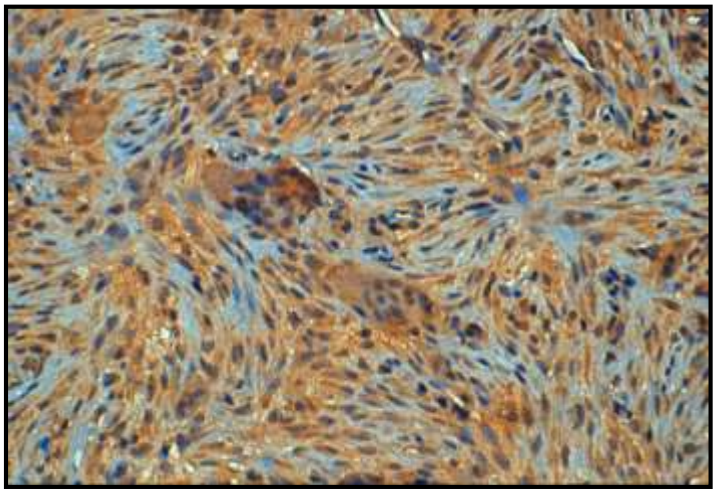

Figura 10. Inmunotinción intensa de OPG en CGM y CME. (100x)

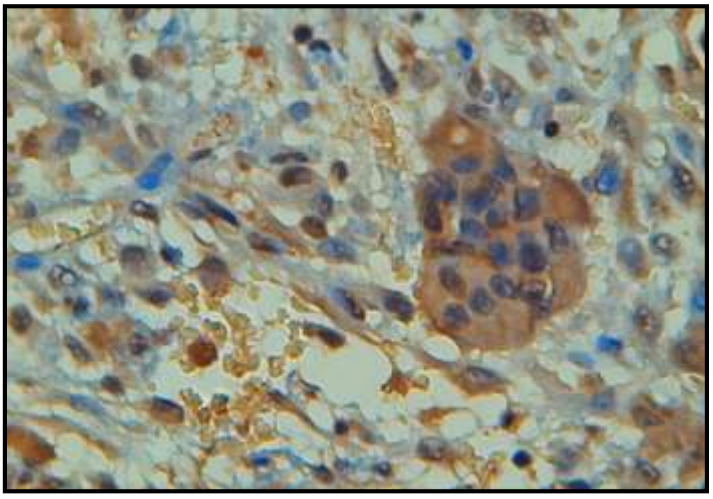

Figura 11. Inmunotinción de OPG en CGM y CME. (400x)

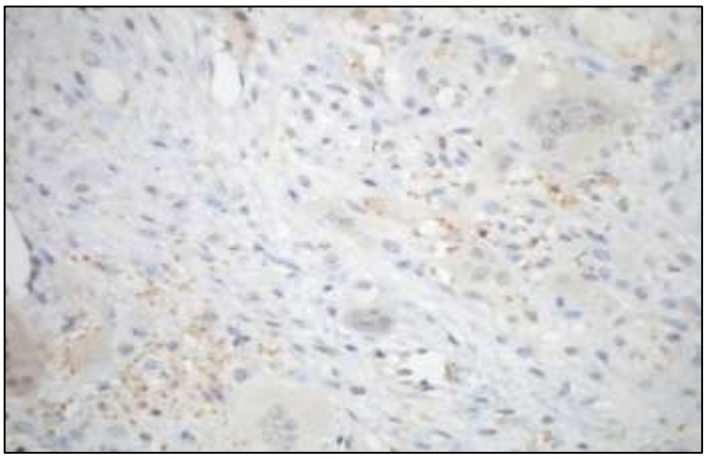

Figura 12. Inmunotinción leve de OPG en CGM y CME (100x).

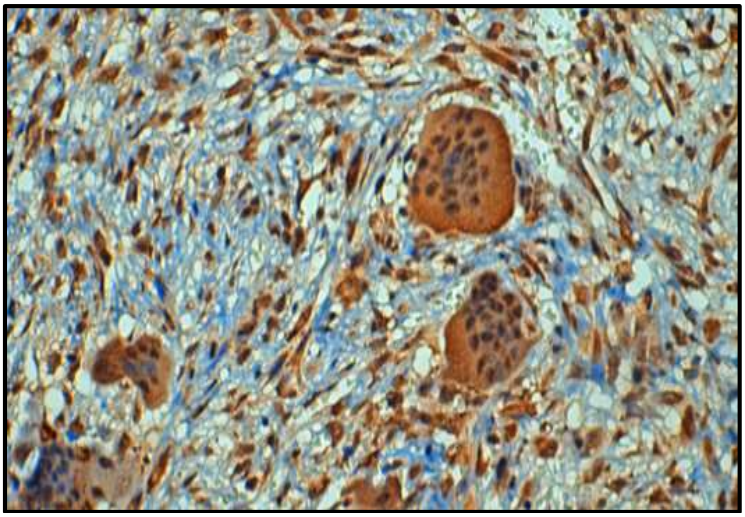

Figura 13. Inmunotinción intensa de RGC en CGM y CME. (100x)

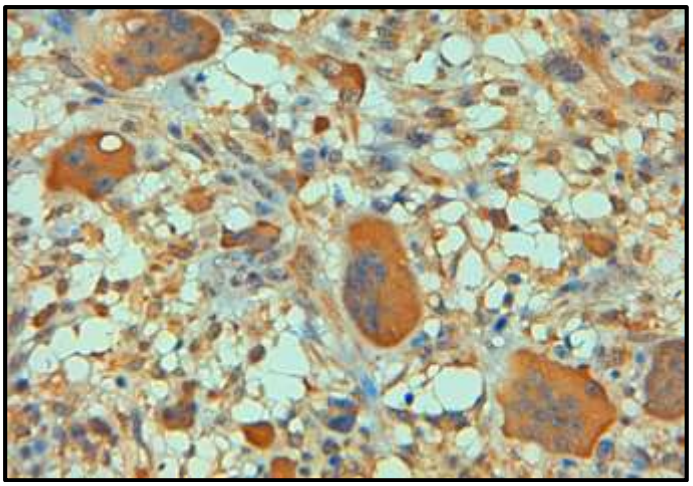

Figura 14. Inmunotinción intensa de RGC en CGM y CME. (100x)

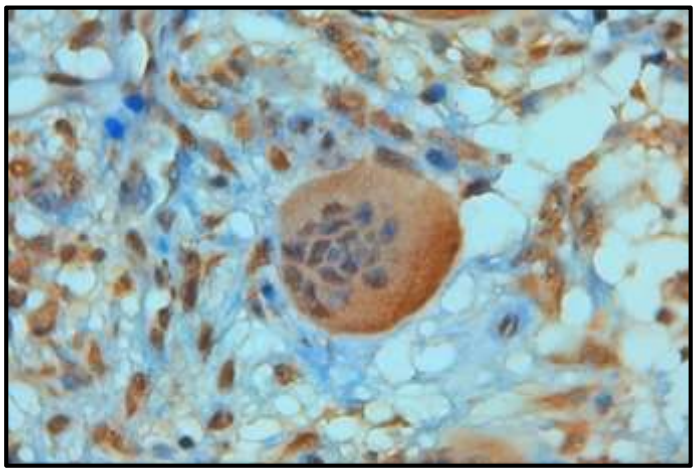

Figura 15. Inmunotinción intensa de RGC en CGM y CME. (400x)

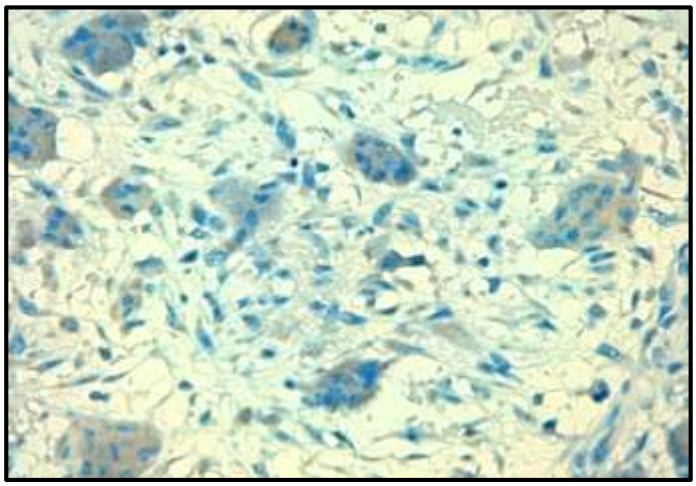

Figura 16. Inmunotinción leve de RCT en CGM y CME. (100x)

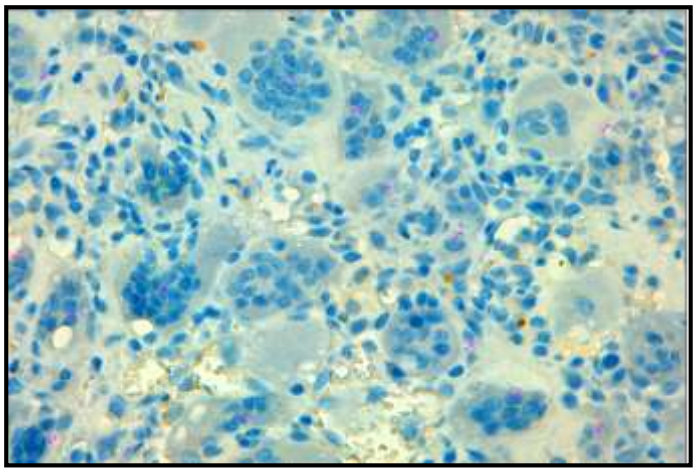

Figura 17. Inmunotinción nula de RCT en CGM y CME. (100x)

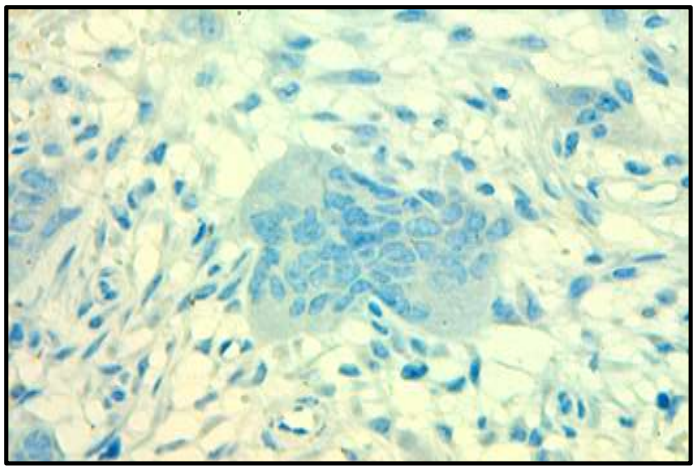

Figura 18. Inmunotinción nula de RCT en CGM y CME. (400x)

10. DISCUSIÓN

La LCCG es considerada una proliferación osteolítica localizada y benigna, pero localmente agresiva[1]. La escasa información existente sobre su etiopatogénesis, comportamiento clínico, conducta biológica y respuesta al tratamiento no quirúrgico plantea un problema para la selección del tratamiento más adecuado y definitivo para cada caso.

La resección quirúrgica continua siendo una de las principales opciones de manejo, pese a sus consecuencias negativas estéticas y funcionales. Actualmente, el tratamiento no quirúrgico, específicamente el uso de corticosteroides intralesionales es considerado una de las primeras opciones terapéuticas debido a que existe un elevado número de casos reportados con evidencia de resolución parcial o total[4-21]; sin embargo, la frecuencia relativamente baja de las LCCGs ha dificultado la realización de ensayos clínicos controlados que permitan predecir y evaluar la respuesta de cada lesión ante dichos medicamentos. En el presente estudio se evaluó la expresión inmunohistoquímica de RGC, RCT, RANK, RANKL y OPG y se exploró su posible asociación con las características clínicas y respuesta al tratamiento farmacológico de cada lesión en un grupo de pacientes con LCCGs.

En cuanto a las características demográficas, se identificó que la LCCG es más frecuente en mujeres que en hombres (66.6% vs 33.3%), y el promedio de edad fue de 20.6 (DE 16.1) años, lo que concuerda con lo reportado por la mayoría de autores, los cuales mencionan que la frecuencia es hasta dos veces mayor en las mujeres[46, 47, 50-55], pero difiere con lo reportado por de Lange J *et al.* en el 2004, quienes publicaron una de las series más grandes

de casos reportada hasta la fecha (88 casos) en un estudio epidemiológico sobre LCCGs realizado en población de los Países Bajos, en el que observaron que la prevalencia fue de 1.05 por 10^6 en hombres y 1.25 por 10^6 en mujeres[45]. En forma similar a lo identificado en el presente estudio, las LCCG se presentan con mayor frecuencia en personas menores de 30 años[46, 47, 50-55] con un pico de mayor incidencia entre los 10 y 14 años de edad en los hombres, y de 15 a 19 años en las mujeres[45].

En un intento por esclarecer la causa de la mayor frecuencia observada de LCCGs en el sexo femenino, algunos autores sugieren que los cambios hormonales experimentados en algunas etapas de la vida (incremento en los niveles de estrógenos y progesterona) podrían incrementar la reactividad del tejido conjuntivo, y mencionan que esta puede ser la razón por la cual la mayor prevalencia de LCCGs sea en mujeres en la pubertad, y de la aparición relativamente frecuente de este tipo de lesión en embarazadas y en aquellas sometidas a terapias hormonales[17, 47]. Sin embargo, Whitaker SB y Waldron CA en 1993, al evaluar la inmunoexpresión de receptores de estrógenos y progesterona en diez casos de LCCGs, no encontraron positividad para los receptores de progesterona, pero sí hubo una leve expresión de receptores de estrógenos en células mononucleares, por lo que concluyeron que existen otros factores responsables del desarrollo de LCCGs más allá de la posible acción de los estrógenos y/o progesterona[30]; consecuentemente, se considera en la actualidad que no hay datos que permitan establecer objetivamente una asociación entre la predilección de LCCGs por el sexo femenino y alteraciones hormonales.

Con respecto a sus características clínico-patológicas, la localización más comúnmente identificada en el presente estudio fue la mandíbula (53.9%), lo que concuerda con lo observado en la mayoría de estudios, los cuales mencionan que la LCCG es dos veces más

frecuente en mandíbula que en maxilar [7, 30, 45, 46]. También se ha observado en diversos estudios que en el caso de las lesiones ubicadas en el maxilar, estas se presentan con mayor frecuencia en la parte anterior [30, 56], aunque en la presente serie los casos de maxilar superior se encontraron prácticamente en la misma proporción en los segmentos anterior (57.1%) y posterior (42.8%), lo que posiblemente sea atribuible al reducido número de casos localizados en el maxilar en este estudio.

Se considera que las LCCGs no tienen una imagen radiográfica patognomónica, pero en la serie más grande reportada hasta la fecha por Whitaker SB y Waldron CA[30] (142 casos), se encontró que estas lesiones tenían una presentación multilocular en el 60% de las ocasiones, el cual es un porcentaje más alto que lo reportado por otros autores[45, 47, 50-55] y sólo ligeramente mayor a lo descrito en el presente estudio (53.3%). Adicionalmente, observamos que la resorción radicular fue evidente sólo en tres casos (20%), y hubo desplazamiento dental en catorce (93.3%), lo que es menor a lo descrito por Whitaker SB y Waldron CA, quienes registraron 43% de casos con resorción radicular y 36% que causaban desplazamiento dental[30].

Histológicamente, todas las LCCGs incluidas en el presente estudio correspondieron con las descripciones microscópicas características de estas lesiones mencionadas en la literatura [1, 30, 33, 45, 49], las cuales están compuestas principalmente por dos poblaciones celulares: las CGM y las CME. De acuerdo a diversas investigaciones, las CGM tienen como precursores a los monocitos/macrófagos con inmunofenotipo positivo para CD68 y α-1 antiquimiotripsina[32, 67, 68, 70], pero también presentan un linaje osteoclástico, el cual se confirmó por la positividad a anhidrasa carbónica y fosfatasa ácida tartrato resistente (TRAP)[67]. Con respecto a las CME, se ha concluido que éstas tienen un linaje

osteoblástico, y son positivas a fosfatasa alcalina; sin embargo, existen ente ellas algunas que poseen también un linaje osteoclástico (TRAP) y de monocitos/macrófagos (positivas para CD68)[67]. En las LCCGs se observa también un componente celular de aspecto fusiforme, correspondiente a miofibroblastos y fibroblastos, lo cual se ha confirmado con estudios de inmunohistoquimica, en los que se observó que estas células son positivas para α-SMA (alfa- actina de musculo liso)[67, 69] y a 4-prolil hidroxilasa[67, 130].

Adicionalmente existen otros estudios realizados con la finalidad de determinar el origen de las distintas poblaciones celulares identificadas en estas lesiones, así como para explorar su posible papel en la patogénesis y comportamiento biológico de las mismas[15, 22, 23, 32, 33, 67, 69, 70 130]. Al respecto, Vered M. *et al.* en el 2006 exploraron marcadores inmunohistoquímicos relacionados a la actividad angiogénica, tales como el factor de crecimiento endotelial vascular (VEGF) y el factor de crecimiento fibroblástico básico (bFGF), y concluyeron en que la actividad angiogénica de la lesión es baja, por lo que sus hallazgos descartan la posibilidad de que la LCGG tenga un origen proliferativo vascular[23]. Asimismo, con la finalidad de descartar un origen neoplásico, se ha evaluado la expresión del marcador de proliferación celular Ki-67 y de p53. Con respecto a Ki-67, éste ha presentado un porcentaje de positividad que va del 4.8% al 5.1%, particularmente en CME[32, 33]. La expresión de p53, el cual es un marcador regulador del ciclo celular ha sido nula o muy baja en LCCGs, por lo que se considera que no existe una mutación de este gen en estas lesiones[32, 33].

Con base en el conocimiento sobre el sistema RANK/RANKL/OPG en condiciones normales en la fisiología del hueso, se sabe que la interacción entre RANKL liberado por los osteoblastos y/o células del estroma, y su receptor RANK expresado en los precursores

osteoclásticos, es un elemento fundamental para el desencadenamiento de la diferenciación de los precursores hematopoyéticos y CME hasta osteoclastos maduros, su activación y la inhibición de su apoptosis[24-26]. RANKL junto al factor estimulante de colonias de macrófagos (M-CSF) son dos de los principales factores necesarios para completar todo el ciclo de maduración de los osteoclastos a partir de sus precursores inmaduros. Por otro lado OPG, también conocida como factor de inhibición de la osteoclastogénesis (OCIF), es un miembro de la superfamilia de los receptores del factor de necrosis tumoral (TNFR), se expresa en numerosos tejidos humanos (pulmón, corazón, riñones, hígado, intestino, estómago, cerebro, glándula tiroides y médula espinal), además del hueso, en el cual su principal función es la inhibición de la maduración y activación de los osteoclastos[24-26, 116-119].

Hasta la fecha existe en la literatura únicamente un estudio que evaluó por inmunohistoquímica la presencia de RANK en LCCGs[22]; no obstante, su posible relación con la conducta clínica y respuesta al tratamiento no ha sido estudiada. Tobón-Arroyave SI. *et al.* compararon la inmunoexpresión de RANK en las diferentes poblaciones celulares (CGM, células mononucleares estromales, células fusiformes estromales y células endoteliales) entre LCCGs agresivas (22 casos) y LCCGs no agresivas (diez casos), y en sus resultados mencionan haber identificado un inmunoperfil de RANK que variaba de moderado a intenso, pero no encontraron diferencia estadísticamente significativa (p=0.960) en la inmunoexpresión de RANK entre ambos grupos[22]. En el presente estudio se evaluó la inmunoexpresión de RANK y se exploró su posible relación con la respuesta terapéutica. La expresión inmunohistoquímica promedio de RANK en CGM fue alta, (92.1% [min - máx 66.2 – 100]) en comparación con la observada en CME (45.9% [min -

máx 15.9 – 77.4]), y también se encontró una diferencia importante entre el número de casos con expresión intensa de RANK en CGM y los casos con inmunotinción intensa en CME (40% vs 26.6%), y se observó que la mayoría de las CME positivas eran aquellas adyacentes a las CGM, por lo que posiblemente las primeras sean células activadas en fase de transdiferenciación, mientras que las CME con menos inmunoexpresión correspondieron a células con histomorfología fusiforme, las cuales probablemente correspondían a miofibroblastos y fibroblastos. La inmunoexpresión de RANK en la población de CGM y CME en LCCG con buena respuesta al tratamiento ([CGM 94.1%] [CME 45.9%]) fue similar a la inmunoexpresión en LCCG con moderada respuesta al tratamiento ([CGM 93.5%][CME 50.1%]), y en el único caso con respuesta negativa al tratamiento la expresión de RANK en CGM fue de 66.2% y 29.2% en CME, pero ninguno de los hallazgos mencionados anteriormente fueron estadísticamente significativos.

En cuanto a la relación de la inmunoexpresión de RANK y las características clínicas y radiográficas iniciales, se identificó una asociación estadísticamente significativa entre la expresión de RANK en CGM y la movilidad dental (p=0.002), lo que sugiere que la presencia de este marcador se relaciona con una elevada capacidad de resorción.

En el presente estudio la expresión de RANK-L en CGM fue en promedio 23.7% (min-máx. 0.0 – 84.2) y de 33.4% en las CME (min-máx. 0.0 – 95.0). En cuanto a la intensidad de expresión, se observó que el 33.3% de los casos expresaron intensidad leve en la población de CGM y 53.3% en CME. En 20% de los casos hubo expresión intensa de RANKL en CGM y CME y en tres casos se observó nula inmunotinción en ambas poblaciones celulares. RANKL es un marcador que no ha sido evaluado anteriormente en LCCGs, razón por la cual no se tiene información para comparar los resultados obtenidos.

Sin embargo con base en el funcionamiento del sistema de RANK-RANKL-OPG anteriormente mencionado y tomando en cuenta que las LCCGs son procesos osteolíticos, se esperaría mayor inmunoexpresión de RANKL en comparación con la de OPG en el caso que todas las CGM estuvieran activadas simultáneamente, pero los resultados obtenidos no mostraron diferencias estadísticamente significativas. Con respecto a la intensidad, se observó que el 40% de los casos expresaron intensidad leve en la población de CGM y 53.3% en CME. En el 60% de los casos hubo expresión intensa de OPG en CGM y 26.6% en CME y se observó nula expresión de OPG en CME en 20% de los casos. Estos resultados nos muestran que hubo una mayor inmunoexpresión de OPG en relación con la de RANKL, lo que pudiera significar que existe un mecanismo compensatorio de producción de OPG en respuesta al incremento de la actividad osteoclastogénica.

El presente trabajo es hasta el momento el único estudio que ha evaluado la expresión de RANKL y OPG en LCCGs. Por su parte, se han hecho escasos estudios para evaluar la inmunoexpresión de estos marcadores de resorción ósea (RANKL y OPG) en tumores odontogénicos, en los que se ha observado una elevada expresión de RANKL en comparación de OPG en ameloblastoma sólido[131], tumor odontogénico epitelial calcificante, mixomas y fibromas ameloblásticos[132]. Por otro lado, un estudio realizado por Nonaka CF *et al.*[133] en el 2012, evaluó la expresión de estos factores en tumores odontogénicos queratoquísticos asociados y no asociados al síndrome de Gorlin-Goltz, y los resultados del estudio fueron diferentes con respecto a los antes mencionados y similares a los del presente estudio. El análisis de la inmunoexpresión de RANKL fue menor que OPG en el revestimiento epitelial y en la capsula fibrosa. En el revestimiento epitelial la relación RANKL/OPG fue RANKL<OPG y RANKL=OPG en más del 50% de

los casos y en la cápsula fibrosa la relación RANKL fue similar a OPG en más del 70% de los casos. De igual manera de Moraes M *et al.*[134] en el 2013 realizaron un estudio en el cual evaluaron la inmunoexpresión de RANK, RANKL y OPG en quistes radiculares y quistes dentígeros, reportando que RANKL fue menor que OPG en el epitelio, y en la cápsula fibrosa RANKL fue igual a OPG. Los autores mencionan que la falta de relación entre la relación OPG/RANKL identificada en su estudio puede sugerir la posibilidad de diferentes patrones de inmunoexpresión en las lesiones osteolíticas asociadas al estadio de la misma, adicionalmente mencionan que la homeostasis entre RANKL y OPG puede indicar un estado de baja actividad osteoclástica, pero hacen hincapié en que los valores obtenidos pueden ser imprecisos, ya que reflejan sólo un momento de la lesión y los mecanismos de regulación ósea son procesos dinámicos[134].

Entre otros resultados obtenidos en el presente estudio, se identificó una asociación entre la intensidad de la inmunomarcación de RANKL en CGM y la respuesta al tratamiento a los tres meses (p=0.0154). Todos los pacientes con intensidad elevada a RANKL tuvieron una buena respuesta al tratamiento a los tres meses y el 70% de los que presentaron intensidad baja o nula tuvieron buena respuesta al tratamiento (p=0.0154). Este hallazgo puede sugerir que las lesiones con mayor actividad osteoclástica respondieron al efecto de los corticoesteroides a corto plazo.

De igual manera se identificó una asociación entre la mayor inmunoexpresión de OPG en CGM y la presencia de dolor provocado (p= 0.033), movilidad dental (p= 0.031) e imagen radiográfica multilocular (p= 0.036). Estos hallazgos pueden sugerir una elevada inmunoexpresión de OPG como mecanismo compensatorio, sobre todo en lesiones con características clínicas agresivas.

Estudios previos evaluaron el inmunoperfil de RGC y RCT[22, 27, 70], pero hasta el momento, sólo hay un grupo de investigadores que han estudiado, no solo la inmunoexpresión de RGC y RCT en LCCGs, sino que han explorado la posible asociación entre estos inmumarcadores y la respuesta al tratamiento con corticoesteroides intralesionales[18]. Al analizar la expresión de RGC en dieciocho casos de LCCGs (nueve LCCGs agresivas y nueve LCCGs no agresivas) tratadas con infiltraciones de hexacetónido de triamcinolona, Nogueira RL *et al.* observaron que la expresión de RGC en CME (p=0.068) y CGM (p=0.004) fue mayor en LCCGs que tuvieron buena respuesta al tratamiento en comparación con LCCGs con respuesta moderada/negativa y concluyen que la expresión de RGC y su asociación con una mejor respuesta al tratamiento justifica el uso de corticosteroides intralesionales en LCCGs[18]. Estos hallazgos coinciden con los obtenidos en el presente estudio, tomando en cuenta que los casos con buena y moderada respuesta al tratamiento mostraron un porcentaje de inmunoexpresión elevado tanto en CGM (99.9%, DE 1,3), como en CME (89.1%, DE 9.6). Otros estudios refieren una expresión inmunohistoquímica de RGC positiva pero con diferentes inmunoperfiles, tanto en las CGM como en las CME[18, 22, 23, 70], y algunos autores concluyen que la inmunoexpresión es suficiente para justificar el uso de corticosteroides intralesionales en LCCGs. Asimismo, consideran que la inmunoexpresión de RGC puede utilizarse como herramienta para la selección de la estrategia terapéutica más adecuada para el paciente[23, 70].

El uso de calcitonina para el tratamiento de LCCGs se basa en la fisiología de las CGM, las cuales son de linaje osteoclástico, y presentan receptores de calcitonina (Pogrel MA *et al* 1999, Tobón-Arroyave SI et al 2005). La revisión de la literatura muestra 38 casos tratados con esta substancia[97-101], con resultados que varían desde casos con remisión completa,

hasta la no respuesta o la necesidad de realizar tratamiento quirúrgico (en la mayoría de los casos) con respuesta parcial. Estos resultados pueden tener asociación con la baja expresión de RCT reportado en la mayoría de las series[18, 22 23, 70], mismos que coinciden con lo identificado en el presente estudio (CGM 70.9% [DE 34.4, min-máx 0.0 – 100] vs CME 10.9% [DE 24.7, min-máx, 0.0 – 93.2]).

Es importante destacar que el sistema RANK-RANKL-OPG juega un papel fundamental en la remodelación del hueso, por lo que cualquier desequilibrio en alguno de estos marcadores puede conducir a procesos patológicos óseos[24, 71]. En este sentido, existe información sobre la expresión de RANKL y OPG en otras lesiones osteolíticas (mieloma múltiple, metástasis óseas, estados de hipercalcemia, tumor de células gigantes y osteoporosis, entre otros), en las que se ha observado un desequilibrio entre estos marcadores, el cual se relaciona con una elevada actividad de resorción ósea, característica de estos procesos patológicos[72-81]. Por esta razón, nuevas estrategias terapéuticas basadas en la inhibición de RANKL o la administración de OPG están siendo probadas en diferentes procesos patológicos óseos, principalmente de tipo osteoporótico, con resultados prometedores[82, 83, 85-87, 135]. Al ser RANK, RANKL y OPG los principales protagonistas del metabolismo óseo, se han convertido en nuevos blancos terapéuticos y abren la puerta a futuras investigaciones en el campo de la patología ósea maxilofacial. Así, la evaluación de la expresión inmunohistoquímica de RANKL y OPG en LCCGs podría aportar información acerca de su perfil de inmunoexpresión y la viabilidad de utilizar tratamientos dirigidos hacia estos factores en este tipo de lesiones.

Una de las principales limitaciones del presente estudio es el reducido tamaño de la muestra (quince casos), lo cual puede ser atribuido principalmente a la baja incidencia de LCCGs y

a la diversidad de tratamientos disponibles para los pacientes, mismos que son seleccionados según la experiencia del médico tratante. Por otro lado, hasta el momento sólo existen 43 casos documentados de LCCGs que han sido tratados con corticosteroides y reportados en la literatura[4-21], de los cuales 32 (78%) mostraron ”buena” respuesta y no presentaron efectos secundarios.

El presente estudio es la segunda serie de casos más amplia (21 casos) después de la reportada por Nogueira *et al.*[18] y es el único estudio en el que se han evaluado de manera conjunta marcadores de resorción ósea (RANK, RANKL, OPG), RGC y RCT. Evidentemente, el reducido número de casos incluidos en el presente estudio plantea un problema para poder generar datos estadísticamente significativos, por lo que se sugiere continuar con la evaluación de forma estandarizada de nuevos casos de LCCGs. Sería recomendable aumentar el tamaño del grupo y de su seguimiento de tal forma que las asociaciones que resultaron marginalmente significativas sean comprobadas o refutadas.

En el presente estudio se realizó la evaluación de la respuesta terapéutica basada en los criterios propuestos por Nogueira RL *et al.*[15] y se mejoró la objetividad en la evaluación de los datos radiográficos debido a que específicamente el tamaño de las lesiones se midió con una gradilla de acetato milimetrada para obtener información de manera más exacta de las condiciones basales y de los cambios radiográficos cada tres meses.

Una limitación observada en las diversas series estudiadas es la dificultad que existe para comparar resultados sobre la expresión de los diversos marcadores inmunohistoquímicos en LCCGs, debido principalmente a diferencias en los criterios y técnicas para su evaluación, tal como se aprecia en el estudio realizado por Tobón-Arroyave SI *et al.*[22] en el 2004, en el

que se evaluó la inmunoexpresión de RANK en LCCGs sin distinguir entre las diferentes poblaciones celulares y utilizando una medida llamada SID por sus siglas en inglés (staining-intensity-distribution), la cual se obtenía de la multiplicación de la proporción de células tenidas en cada campo, por la intensidad de tinción en cada campo. De forma distinta, en el presente estudio se evaluó el porcentaje y la intensidad de inmunotinción de las diferentes poblaciones celulares (CGM y CMS), y se evitó incluir células endoteliales pertenecientes a los vasos sanguíneos, ya que estas no se consideran un componente proliferativo de la lesión[23].

Por otra parte, en la revisión de la literatura se identificó una escasa descripción realizada por los diferentes autores en relación con los detalles concernientes a la respuesta terapéutica y su asociación a las características clínico-radiográficos, mismas que son necesarias para clasificar a las LCCGs en agresivas y no agresivas según la clasificación propuesta por Choung R. *et al.*[2] en 1986. Al respecto, se puede tomar como ejemplo el tamaño radiográfico, el cual no se menciona como fue evaluado en la mayoría de estudios. Otro dato necesario para la clasificación de las LCCGs en agresivas y no agresivas, es el tiempo de evolución, mismo que en la mayoría de los casos se desconoce, debido a que solo se refiere el tiempo en el cual la lesión ha sido clínicamente evidente, y lo mismo sucede en relación a la expansión y perforación de corticales, pues son pocos los autores que mencionan los estudios de imagen o clínicos que realizaron para corroborar este dato. Por último, es importante mencionar que debido a la falta de protocolo establecido para el tratamiento (dosis y periodicidad de infiltración) y evaluación de LCCGs, es difícil comparar los resultados entre los diferentes estudios que permita identificar la mejor alternativa terapéutica.

Los resultados obtenidos en la presente investigación amplían el panorama de estudio de los biomarcadores potencialmente útiles para seleccionar el tipo de tratamiento no quirúrgico en LCCGs y predecir su respuesta al tratamiento farmacológico y/o para actuar como herramientas para la elección de los fármacos más adecuados en cada caso y brindan información sobre aspectos relacionados con la patogénesis de este tipo de lesiones óseas de los maxilares.

11. REFERENCIAS

1. Barnes L, Eveson JW, Reichart P, Sidransky D. (Eds.). World Health Organization Classification of Tumours: Pathology and Genetics of Head and Neck Tumours. IARC Press: Lyon. 2005.

2. Jaffe HL. Giant-cell reparative granuloma, traumatic bone cyst, and fibrous (fibro-osseous) dysplasia of the jawbones. Oral Surg. 1953; 6:159-75.

3. Osterne RL, Araújo PM, de Souza-Carvalho AC, Cavalcante RB, Sant'Ana E, Nongueira RL. Intralesional corticosteroid injections in the treatment of central giant cell lesions of the jaws: a meta-analytic study. Med Oral Patol Oral Cir Bucal. 2013; 18:226-32.

4. Terry BC, Jacoway JR. Management of the central giant cell lesion: An alternative to surgical therapy. Oral Maxillofac Surg Clin North Am. 1994; 6:579–600.

5. Kermer C, Millesi W, Watzke IM. Local injection of corticosteroids for central giant cell granuloma. A case report. Int J Oral Maxillofac Surg. 1994; 23:366-8.

6. Rajeevan NS, Soumithran CS. Intralesional corticosteroid injection for central giant cell granuloma. A case report. Int J Oral Maxillofac Surg. 1998; 27:303-4.

7. Kurtz M, Mesa M, Alberto P. Treatment of a giant cell lesion of the mandible with intralesional glucocorticosteroids. Oral Surg Oral Med Oral Pathol Oral Radiol Endod. 2001; 91:636-7.

8. Khafif A, Krempl G, Medina JE. Treatment of giant cell granuloma of the maxilla with intralesional injection of steroids.Head Neck 2000; 22:822-5.

9. Adornato MC, Paticoff KA. Intralesional corticosteroid injection for treatment of central giant-cell granuloma. J Am Dent Assoc. 2001; 132:186-90.

10. Carlos R, Sedano HO. Intralesional corticosteroids as an alternative treatment for central giant cell granuloma. Oral Surg Oral Med Oral Pathol Oral Radiol Endod. 2002; 93:161-6.

11. Abdo EN, Alves LC, Rodrigues AS, Mesquita RA, Gomez RS. Treatment of a central giant cell granuloma with intralesional corticosteroid. Br J Oral Maxillofac Surg. 2005; 43:74-6.

12. Sezer B, Koyuncu B, Gomel M, Günbay T. Intralesional corticosteroid injection for central giant cell granuloma: a case report and review of the literature. Turk J Pediatr. 2005; 47:75-81.

13. Mohanty S, Jhamb A. Central giant cell lesion of mandible managed by intralesional triamcinolone injections. A report of two cases and literature review. Med Oral Patol Oral Cir Bucal. 2009; 14:98-102.

14. Wendt FP, Torriani MA, Gomes AP, de Araujo LM, Torriani DD. Intralesional corticosteroid injection for central giant cell granuloma: an alternative treatment for children. J Dent Child. 2009; 76:229-32.

15. Nogueira RL, Teixeira R, Cavalcante R, Ribeiro R, Rabenhosrt S. Intralesional injection of triamcinolone hexacetonide as an alternative treatment for central giant-cell granuloma in 21 cases. Int J Oral Maxillofac Surg. 2010; 39:1204-10.

16. Ferretti C, Muthray E. Management of Central Giant Cell Granuloma of Mandible Using Intralesional Corticosteroids: Case Report and Review of Literature. J Oral Maxillofac Surg. 2011; 69:2824-9.

17. Shirani G, Abbasi AJ, Mohebbi SZ, Shirinbak I. Management of a locally invasive Central Giant Cell Granuloma (CGCG) of mandible: report of an extraordinary large case. J Craniomaxillofac Surg. 2011; 39:530-3.

18. Nogueira RL, Faria MH, Osterne RL, Cavalcante RB, Ribeiro RA, Rabenhorst SH. Glucocorticoid and calcitonin receptor expression in central giant cell lesions: implications for therapy. Int J Oral Maxillofac Surg. 2012; 41:994-1000.

19. Yanik S, Aras MH. Management of central giant cell granuloma of mandible using intralesional corticosteroids: case report and review of literature. J Oral Maxillofac Surg. 2013; 71:721-2.

20. Choi JW, Kraut RA. Management of central giant granuloma of mandible with intralesional triamcinolone injections: a case report. N Y State Dent J. 2013; 79:34-6.

21. da Silva Sampieri MB, Yaedú RY, Santos PS, Gonçales ES, Santa'ana E, Consolaro A, *et al.* Central giant cell granuloma: treatment with calcitonin, triamcinolone acetonide, and a cystic finding 3 years and 6 months after the primary treatment. Oral Maxillofac Surg. 2013; 17:229-34.

22. Tobón-Arroyave SI, Franco-González LM, Isaza-Guzmán DM, Floréz-Moreno GA, Bravo-Vásquez T, Castañeda-Peláez DA *et al*. Immunohistochemical expression of

RANK, GRalpha and CTR in central giant cell granuloma of the jaws. Oral Oncol. 2005; 41:480-8.

23. Vered M, Buchner A, Dayan D. Immunohistochemical expression of glucocorticoid and calcitonin receptors as a tool for selecting therapeutic approach in central giant cell granuloma of the jawbones. Int J Oral Maxillofac Surg. 2006; 35:756-60.

24. Ferrer Cañabate J, Tovar I, Martínez P. Osteoprotegrin and RANKL/RANK system: is it the future of bone metabolism? An Med Interna. 2002; 19:385-8.

25. Pivonka P, Zimak J, Smith DW, Gardiner BS, Dunstan CR, Sims NA, *et al.*. Theoretical investigation of the role of the RANK-RANKL-OPG system in bone remodeling. J Theor Biol. 2010; 21:306-16.

26. Zupan J, Mencej-Bedrac S, Jurković-Mlakar S, Prezelj J, Marc J. Gene-gene interactions in RANK/RANKL/OPG system influence bone mineral density in postmenopausal women. J Steroid Biochem Mol Biol. 2010; 118:102-6.

27. Tobón-Arroyave SI, Mideros-Simarra SM, Castaño-Ramírez LM, Flórez-Moreno GA, Isaza-Guzmán DM. Overexpression of matrix metalloproteinase (MMP)-1 and -9 in central giant cell lesions of the jaws: implications for clinical behavior. Oral Surg Oral Med Oral Pathol Oral Radiol Endod. 2010; 110:755-63.

28. Reddy V, Saxena S, Aggarwal P, Sharma P, Reddy M. Incidence of central giant cell granuloma of the jaws with clinical and histological confirmation: an archival study in Northern India. Br J Oral Maxillofac Surg. 2012; 50:668-72.

29. Aoki T, Karakida K, Sakamoto H, Yamazaki H, Otsuru M, Sasaki M *et al*. Successful treatment by intralesional steroid injection in management of central giant cell granuloma of the jaw report of two cases. J Oral Maxillofac Surg. 2012; 24:213-7.

30. Whitaker SB, Waldron CA. Central giant cell lesions of the jaws. A clinical, radiologic, and histopathologic study. Oral Surg Oral Med Oral Pathol Oral Radiol Endod. 1993; 75:199-208.

31. Regezi JA. Comments on the pathogenesis and medical treatment of central giant cell granuloma. J Oral Maxillofac Surg. 2003; 61:116-8.

32. O'Malley M, Pogrel MA, Stewart JC, Silva RG, Regezi JA. Central giant cell granulomas of the jaws: phenotype and proliferation-associated markers. J Oral Pathol Med. 1997; 26:159-63.

33. Kruse-Lösler B, Diallo R, Gaertner C, Mischke KL, Joos U, Kleinheinz J. Central giant cell granuloma of the jaws: a clinical, radiologic, and histopathologic study of 26 cases. Oral Surg Oral Med Oral Pathol Oral Radiol Endod. 2006; 101:346-54.

34. Auclair PL, Cuenin P, Kratochvil FJ, Slater LJ, Ellis GL. A clinical and histomorphologic comparison of the central giant cell granuloma and the giant cell tumor. Oral Surg Oral Med Oral Pathol. 1988; 66:197-208.

35. Kaban LB, Troulis MJ, Ebb D, August M, Hornicek FJ, Dodson TB. Antiangiogenic therapy with interferon alpha for giant cell lesions of the jaws. J Oral Maxillofac Surg. 2002; 60:1103-11.

36. Vered M, Buchner A, Dayan D. Giant cell granuloma of the jawbones--a proliferative vascular lesion? Immunohistochemical study with vascular endothelial growth factor and basic fibroblast growth factor. J Oral Pathol Med. 2006; 35:613-9.

37. Bakker D, Wright E, Nguyen K, Cannon L, Fain P, Goldgar D, *et al*. Gene for Von Recklinghausen Neurofibromatosis is in the pericentromeric region of chromosome 17. Science. 1987; 236:1100-2.

38. Mangion J, Rahman N, Edkins S, Barfoot R, Nguyen T, Sigurdsson A, *et al*. The gene for cherubism maps to chromosome 4p16.3. Am J Hum Genet. 1999; 65:151-7.

39. Tiziani V, Reichenberger E, Buzzo CL, Niazi S, Fukai N, Stiller M, *et al*. The gene for cherubism maps of chromosome 4p16. Am J Hum Genet.1999; 65:158-66.

40. Ueki Y, Tiziani V, Santanna C, Fukai N, Maulik C, Garfinkle J, *et al*. Mutations in the gene encoding c-Abl-binding protein SH3BP2 cause cherubism. Nat Genet. 2001; 28:125-6.

41. Tartaglia M, Mehler EL, Goldberg R, Zampino G, Brunner HG, Kremer H, *et al*. Mutations in PTPN11, encoding the protein tyrosine phosphatase SHP-2, cause Noonan syndrome. Nat Genet. 2001; 29:465-8.

42. Yoshimichi I, Kiyoshi K, Takuya M, Shuji K, Hiroto S, Yoichi M, *et al*. A Missense mutation in the SH3BP2 gene on chromosome 4p16.3 found in a case of familial cherubism. Cleft Pal Maxillofac J. 2003; 40:632-8.

43. de Lange J, van Maarle MC, van den Akker HP, Redeker EJW. DNA analysis of the SH3BP2 gene in patients with an aggressive central giant cell granuloma. Br J Oral Maxillofac Surg. 2007; 45:499-500.

44. Tartaglia M, Kalidas K, Shaw A, Song X, Musat DL, van der Burgt I et al. PTPN11 mutations in Noonan syndrome: molecular spectrum, genotype-phenotype correlation, and phenotypic heterogeneity. Am J Hum Genet. 2002; 70:1555-63.

45. de Lange J, van den Akker HP, Klip H. Incidence and disease-free survival after surgical therapy of central giant cell granulomas of the jaw in The Netherlands: 1990-1995. Head Neck. 2004; 26:792-5.

46. Kaffe I, Ardekian L, Taicher S, Littner MM, Buchner A. Radiologic features of central giant cell granuloma of the jaws. Oral Surg Oral Med Oral Pathol Oral Radiol Endod. 1996; 81:720-6.

47. Waldron CA, Shafer WG. The Central Giant Cell reparative Granuloma of the jaws, analysis of 38 cases. Am J Clin Pathol. 1996; 45:473-477.

48. Sidhu MS, Parkash H, Sidhu SS. Central giant cell granuloma of jaws--review of 19 cases. Br J Oral Maxillofac Surg. 1995; 33:43-6.

49. de Lange J, van den Akker HP, van den Berg H. Central giant cell granuloma of the jaw: a review of the literature with emphasis on therapy options. Oral Surg Oral Med Oral Pathol Oral Radiol Endod. 2007; 104:603-15.

50. Güngörmüs M, Akgül HM. Central giant cell granuloma of the jaws: a clinical and radiological study. J Contemp Dent Pract. 2003; 4:87-97.

51. Stavropoulos F, Katz J. Central giant cell granulomas: a systematic review of the radiographic characteristics with the addition of 20 new cases. Dentomaxillofac Radiol. 2003; 31:213-7.

52. Bodner L, Bar-Ziv J. Radiographic features of central giant cell granuloma of the jaws in children. Pediatr Radiol. 1996; 26:148-51.

53. Horner K. Central giant cell granuloma of the jaws: a clinicoradiological study. Clin Radiol. 1989; 40:622-6.

54. Eisenbud L, Stern M, Rothberg M, Sachs SA. Central giant cell granuloma of the jaws: experiences in the management of thirty-seven cases. J Oral Maxillofac Surg. 1988; 46:376-84.

55. Andersen L, Fejerskov O, Philipsen HP. Oral giant cell granulomas: a clinical and histological study of 129 new cases. Acta Pathol Microbiol Scand.1973; 81:606-16.

56. Bataineh AB, Al-Khateeb T, Rawashdeh MA. The surgical treatment of central giant cell granuloma of the mandible. J Oral Maxillofac Surg. 2002; 60:756-61.

57. Ficarra G, Kaban LB, Hansen LS. Central giant cell lesions of the mandible and maxilla: A clinicopathologic and cytometric study. Oral Surg Oral Med Oral Pathol. 1987; 64:44-9.

58. Ruggieri M, Pavone V, Polizzi A, Albanese S, Magro G, Merino M *et al*. Unusual form of recurrent giant cell granuloma of the mandible and lower extremities in a patient with neurofibromatosis type 1. Oral Surg Oral Med Oral Pathol Oral Radiol Endod. 1999; 87:67-72.

59. Ardekian L, Manor R, Peled M, Laufer D. Bilateral central giant cell granulomas in a patient with neurofibromatosis: report of a case and review of the literature. J Oral Maxillofac Surg. 1999; 57:869-72.

60. Cohen R, Kornreich L, Shuper A. Giant cystic lesion in neurofibromatosis. Pediatr Neurol. 2009; 41:445-7.

61. Yazdizadeh M, Tapia JL, Baharvand M.A. Case of neurofibromatosis-Noonan syndrome with a central giant cell granuloma. Oral Surg Oral Med Oral Pathol Oral Radiol Endod. 2004; 98:316-20.

62. Edwards C, Fantasia J, Saini T, Rosenberg T, Sachs S, Ruggiero T. Clinically aggressive central giant cell granulomas in two patients with neurofibromatosis 1. Oral Surg Oral Med Oral Pathol Oral Radiol Endod. 2006; 102:765-72.

63. Colby R, Saul R. Is Jaffe–Campanacci Syndrome Just a Manifestation of Neurofibromatosis Type 1? Am Med Genet. 203; 123:60-3.

64. Miloro M, Quinn PD. Synchronous central giant cell lesions of the jaws. J Oral Maxillofac Surg. 1995; 53:1350-5.

65. Orhan E, Erol S, Deren O, Sevin A, Ekici O, Erdoğan B. Idiopathic bilateral central giant cell reparative granuloma of jaws: a case report and literature review. Int J Pediatr Otorhinolaryngol. 2010; 74:547-52.

66. Bilodeau E, Chowdhury K, Collins B. A case of recurrent multifocal central giant cell granulomas. Head Neck Pathol. 2009; 3:174-8.

67. Tiffee JC, Aufdemorte T. Markers for macrophage and osteoclast lineages in giant cell lesions of the oral cavity. J Oral Maxillofac Surg. 1997; 55:1108-12.

68. Chrcanovic BR, Gomez RS, Freire-Maia B. Neurofibromatosis type 1 associated with bilateral central giant cell granuloma of the mandible. J Craniomaxillofac Surg. 2011; 39:538-43.

69. Flanagan AM, Nui B, Tinkler SM, Horton MA, Williams DM, Chambers TJ. The multinucleate cells in giant cell granulomas of the jaw are osteoclasts. Cancer. 1988; 62:1139-45.

70. Vered M, Nasrallah W, Buchner A, Dayan D. Stromal myofibroblasts in central giant cell granuloma of the jaws cannot distinguish between non-aggressive and aggressive lesions. J Oral Pathol Med. 2007; 36:495-500.

71. Wittrant Y, Théoleyre S, Chipoy C, Padrines M, Blanchard F, Heymann D *et al*. RANKL/RANK/OPG: New therapeutic targets in bone tumours and associated osteolysis. Biochim Biophys Acta. 2004; 1704:49-57.

72. Atkins GJ, Haynes DR, Graves SE, Evdokiou A, Hay S, Bouralexis S *et al*. Expression of osteoclast differentiation signals by stromal elements of giant cell tumors. J Bone Miner Res. 2000; 15:640-9.

73. Miyamoto N, Higuchi Y, Tajima M, Ito M, Tsurudome M, Nishio M, *et al*. Spindle-shaped cells derived from giant-cell tumor of bone support differentiation of blood monocytes to osteoclast-like cells. J Orthop Res. 2000; 18:647-54.

74. Lin d-L, Tarnowski CP, Zhang J, Dai J, Rohn E, Patel AH *et al*. Bone metastatic LNCaP-derived C4–2B prostate cancer cell line mineralises in vitro. Prostate. 2001; 47:212-21.

75. Huang L, Cheng YY, Chow LT, Zheng MH, Kumta SM. Receptor activator of NF-kappaB ligand (RANKL) is expressed in chondroblastoma: possible involvement in osteoclastic giant cell recruitment. Mol Pathol. 2003; 56:116-20.

76. Lee Y, Schwarz E, Davies M, Jo M, Gates J, Wu J *et al*. Differences in the cytokine profiles associated with prostate cancer cell induced osteoblastic and osteolytic lesions in bone. J Orthop Res. 2003; 21:62-72.

77. Schmiedel BJ, Scheible CA, Nuebling T, Kopp HG, Wirths S, Azuma M *et al*. RANKL expression, function and therapeutic targeting in multiple myeloma and chronic lymphocytic leukemia. Cancer Res. 2013; 73:683-94.

78. Li H, Li L, Min J, Yang H, Xu X, Yuan Y, *et al*. Levels of metalloproteinase (MMP-3, MMP-9), NF-kappaB ligand (RANKL), and nitric oxide (NO) in peripheral blood of osteoarthritis (OA) patients. Clin Lab. 2012; 58:755-62.

79. Zhang X, Junior CR, Liu M, Li F, D'Silva NJ, Kirkwood KL. Oral squamous carcinoma cells secrete RANKL directly supporting osteolytic bone loss. Oral Oncol. 2013; 49:119-28.

80. Ryser MD, Qu Y, Komarova SV. Osteoprotegerin in bone metastases: mathematical solution to the puzzle. PLoS Comput Biol. 2012; 8:e1002703.

81. Canon J, Bryant R, Roudier M, Branstetter DG, Dougall WC. RANKL inhibition combined with tamoxifen treatment increases anti-tumor efficacy and prevents tumor-induced bone destruction in an estrogen receptor-positive breast cancer bone metastasis model. Breast Cancer Res Treat. 2012; 135:771-80.

82. Yasuda H, Shima N, Nakagawa N, Mochizuki SI, Yano K, Fujise N *et al*. Identity of osteoclastogenesis inhibitory factor (OCIF) and osteoprotegerin (OPG): a mechanism by which OPG/OCIF inhibits osteoclastogenesis in vitro. Endocrinology. 1998; 139:1329-37.

83. Yasuda H, Shima N, Nakagawa N, Yamaguchi K, Kinosaki M, Mochizuki S *et al*. Osteoclast differentiation factor is a ligand for osteoprotegerin/osteoclastogenesis-inhibitory factor and is identical to TRANCE/RANKL. Proc Natl Acad Sci U S A. 1998; 95:3597-602.

84. Akatsu T, Murakami T, Ono K, Nishikawa M, Tsuda E, Mochizuki SI *et al*. Osteoclastogenesis inhibitory factor exhibits hypocalcemic effects in normal mice and in hypercalcemic nude mice carrying tumors associated with humoral hypercalcemia of malignancy. Bone. 1998; 23:495-8.

85. Capparelli C, Kostenuik PJ, Morony S, Starnes C, Weimann B, Van G *et al*. Osteoprotegerin prevents and reverses hypercalcemia in a murine model of humoral hypercalcemia of malignancy. Cancer Res. 2000; 60:783-7.

86. Honore P, Luger NM, Sabino MA, Schwei MJ, Rogers SD, Mach DB *et al*. Osteoprotegerin blocks bone cancer-induced skeletal destruction, skeletal pain and

pain-related neurochemical reorganization of the spinal cord. Nat Med. 2000; 6:521-8.

87. Croucher PI, Shipman CM, Van Camp B, Vanderkerken K. Bisphosphonates and osteoprotegerin as inhibitors of myeloma bone disease. Cancer. 2003; 97:818-24.

88. Curtis NJ, Walker DM. A case of aggressive multiple metachronous central giant cell granulomas of the jaws differential diagnosis and management options. Int J Oral Maxillofac Surg. 2005; 34:806-8.

89. Vanderkerken K, De Leenheer E, Shipman C, Asosingh K, Willems A, Van Camp B, *et al*. Recombinant osteoprotegerindecreases tumor burden and increases survival in a murine model of multiple myeloma. Cancer Res. 2003; 63:287-9.

90. Cheng YY, Huang L, Kumta SM, Lee KM, Lai FM, Tam JS. Cytochemical and ultrastructural changes in the osteoclast-like giant cells of giant cell tumor of bone following bisphosphonate administration. Ultrastruct Pathol. 2003; 27:385-91.

91. Zhou J, Chen S, Guo H, Xia L, Liu H, Qin Y, He C. Pulsed electromagnetic field stimulates osteoprotegerin and reduces RANKL expression in ovariectomized rats. Rheumatol Int. 2013; 33:1135-41.

92. Houpis CH, Tosios KI, Papavasileiou D, Christopoulos PG, Koutlas IG, Sklavounou A *et al*. Parathyroid hormone-related peptide (PTHrP), parathyroid hormone/parathyroid hormone-related peptide receptor 1 (PTHR1), and MSX1 protein are expressed in central and peripheral giant cell granulomas of the jaws. Oral Surg Oral Med Oral Pathol Oral Radiol Endod. 2010; 109:415-24.

93. Tosco P, Tanteri G, Iaquinta C *et al*. Surgical treatment and reconstruction for central giant cell granuloma of the jaws: a review of 18 cases. J Craniomaxillofac Surg. 2009; 37:380-7.

94. Rawashdeh MA, Bataineh AB, Al-Khateeb T. Long-term clinical and radiological outcomes of surgical management of central giant cell granuloma of the maxilla. J Oral Maxillofac Surg, 2006; 35:60-66.

95. Busaidy B, Wong MEK, Herzog C, Flaitz C, Marchena J, Eftekhari F. Alpha interferon in the management of central giant cell granuloma: early experiences. J Oral Maxillofac Surg. 2002; 60:86-7.

96. Body JJ, Jortay AM, de Jager R, Ardichvili D. Treatment with steroids of a giant cell granuloma of the maxilla. J Surg Oncol. 1981; 16:7-13.

97. Pogrel MA. The diagnosis and management of giant cell lesions of the jaws. Ann Maxillofac Surg. 2012; 2:102–6.

98. Pogrel MA, Regezi JA, Harris ST, Goldring SR. Calcitonin treatment for central giant cell granulomas of the mandible: report of two cases. J Oral Maxillofac Surg. 1999; 57:848-53.

99. Harris M. Central giant cell granulomas of the jaws regress with calcitonin therapy. Br J Oral Maxillofac Surg. 1993; 31:89-94.

100. Beck-Mannagetta J, Krenkel C, Kässmann H, Prokop E. Ein fort schritt in der therapie des zentralen riesenzellgranuloms: Additive verabreichung von calcitonin nasalspray. Stomotologie 2004; 101:71-8.

101. Suzuki N, Suzuki T, Kurokawa T. Suppression of osteoclastic activities by calcitonin in the scales of goldfish (freshwater teleost) and nibbler fish (seawater teleost). Peptides. 2000; 21:115-24.

102. Kaban KB, Mulliken JB, Ezekowitz RA, Ebb D, Smith PS, FolkmanJ. Antiangiogenic therapy of a recurrent giant cell tumor of the mandible with interferon alfa-2a. Pediatr. 1999; 103:1145-9.

103. Kaban LB, Dodson T, Wilkinson M, Troulis M, Ebb D, August M. Antiangiogenic therapy for the management of aggressive giant cell lesions of the jaws. J Oral Maxillofac Surg. 2006; 64:41-2.

104. Kaban LB. Biomedical technology revolution: opportunities and challenges for oral and maxillofacial surgeons. Int J Oral Maxillofac Surg. 2002; 31:1-12.

105. O'Connell JE, Kearns GJ. Aggressive giant cell granuloma of the jaws treated with interferon alpha: a report of two cases. Ir J Med Sci. 2013; 182:163-70.

106. Goldman KE, Marshall MK, Alessandrini E, Bernstein ML. Complications of alpha-interferon therapy for aggressive giant cell lesion of the maxilla. Oral Surg Oral Med Oral Pathol Oral Radiol Endod. 2005; 100:285-91.

107. de Lange J, van den Akker HP, van den Berg H, Richel DJ, Gortzak RA. Limited regression of central giant cell granuloma by interferon alpha after failed calcitonin therapy: a report of 2 cases. Int J Oral Maxillofac Surg. 2006; 35:865-9.

108. de Lange J, van Rijn RR, van den Berg H, van den Akker HP. Regression of central giant cell granuloma by a combination of imatinib and interferon: a case report. Br J Oral Maxillofac Surg. 2009; 47:59-61.

109. Chang SS, Suratwala SJ, Jung KM, Doppelt JD, Zhang HZ, Blaine TA, Bisphosphonates may reduce recurrence in giant cell tumor by inducing apoptosis. Clin Orthop Relat Res. 2004; 426:103-9.

110. Cheng YY, Huang L, Lee KM, Xu JK, Zheng MH, Kumta SM. Bisphosphonates induce apoptosis of stromal tumor cells in giant cell tumor of bone. Calcif Tissue Int. 2004; 75:71-7.

111. Tse LF, Wong KC, Kumta SM, Huang L, Chow TC, Griffith JF *et al*. Bisphosphonates reduce local recurrence in extremity giant cell tumor of bone: a case-control study. Bone. 2008; 42:68-73.

112. Landesberg RE, Fennoy I, Siris E. Alternative indications for bisphosphonate therapy. J Oral Maxillofac Surg. 2009; 67:27-34.

113. da Silva NG Júnior, Carreira AS, Pedreira EN, Tuji FM, Ortega KL, de Jesus Viana Pinheiro J. Treatment of central giant cell lesions using bisphosphonates with intralesional corticosteroid injections. Head Face Med. 2012; 8:23.

114. Rodan GA, Martin TJ. Role of osteoblasts in hormonal control of bone resorption - a hypothesis. Calcif Tissue Int. 1982; 34:311.

115. Simonet WS, Lacey DL, Dunstan CR, Kelley M, Chang MS, Luthy R *et al*. Osteoprotegerin: a novel secreted protein involved in the regulation of bone density. Cell. 1997; 89:309-19.

116. Jules J, Ashley JW, Feng X. Selective Targeting of RANK Signaling Pathways as New Therapeutic Strategies for Osteoporosis. Expert Opin Ther Targets. 2010; 14: 923–34.

117. Huang L, Xu J, Wood DJ, Zheng MH. Gene expression of osteoprotegerin ligand, osteoprotegerin, and receptor activator of NF-kB in giant cell tumor of bone. Am J Pathol. 2000; 156:761-7.

118. Kinosaki XM, Takami M, Choi Y, Zhang H, Murali R. Disabling of RANK receptor complex by novel osteoprotegerin like peptidomimetics restores bone loss in-vivo. J Biol Chem. 2004; 84:274-7.

119. Oyajobi BO, Mundy GR. Receptor activator of NF-kB ligand, macrophage inflammatory protein-1alpha, and the proteasome: novel therapeutic targets in myeloma. Cancer. 2003; 97:813-7.

120. Shipman CM, Croucher PI. Osteoprotegerin is a soluble decoy receptor for tumor necrosis factor-related apoptosis-inducing ligand/ Apo2 ligand and can function as a paracrine survival factor for human myeloma cells. Cancer Res. 2003; 63:912-6.

121. Sordillo EM, Pearse RN. RANK-Fc: a therapeutic antagonist for RANK-L in myeloma. Cancer. 2003; 97:802-12.

122. Sottnik JL, Keller ET. Understanding and targeting osteoclastic activity in prostate cancer bone metastases. Curr Mol Med. 2013; 13:626–39.

123. Ando K, Mori K, Rédini F, Heymann D. RANKL/RANK/OPG: key therapeutic target in bone oncology. Curr Drug Discov Technol. 2008; 5:263–268.

124. Torabinia N, Razavi S, Shokrolahi Z. A comparative immunohistochemical evaluation of CD68 and TRAP protein expression in central and peripheral giant cell granulomas of the jaws. J Oral Pathol Med. 2011; 40:334-7.

125. Bologna-Molina R, Damián-Matsumura P, Molina-Frechero N. An easy cell counting method for immunohistochemistry that does not use an image analysis program. Histopathology. 2011; 59:801-3.

126. Stanta G, Cescato A, Bonin S, Barbazza R. Bioethics considerations for medical research in human archive tissues: the point of view of the researcher. Virchows Arch. 2008; 453:117-9.

127. Reglamento de la Ley General de Salud en Materia de Investigación para la Salud, México, 2011.

128. Stavropoulos F, Katz J. Central giant cell granulomas: a systematic review of the radiographic characteristics with the addition of 20 new cases published in Dentomaxillofacial Radiology 2002; 31:213–217.

129. Gungormus M, Akgul HM. Central giant cell granuloma of the jaws: A clinical and radiologic study. J Contemp Dent Pract. 2003; 4:87–97.

130. Lui B, Yu S, Li T. Multinucleated giant cells in various forms of giant cell containing lesions of the jaws express features of osteoclasts. J Oral Pathol Med. 2003; 32:367-75.

131. da Silva TA, Batista AC, Mendonça EF, Leles CR, Fukada S, Cunha FQ. Comparative expression of RANK, RANKL, and OPG in keratocystic odontogenic tumors, ameloblastomas, and dentigerous cysts. Oral Surg Oral Med Oral Pathol Oral Radiol Endod. 2008; 105:333-41.

132. Andrade FR, Sousa DP, Mendonça EF, Silva TA, Lara VS, Batista AC. Expression of bone resorption regulators (RANK, RANKL, and OPG) in odontogenic tumors. Oral Surg Oral Med Oral Pathol Oral Radiol Endod. 2008; 106:548-55.

133. Nonaka CF, Cavalcante RB, Nogueira RL, de Souza LB, Pinto LP. Immunohistochemical analysis of bone resorption regulators (RANKL and OPG), angiogenic index, and myofibroblasts in syndrome and non-syndrome odontogenic keratocysts. Arch Oral Biol. 2012; 57:230-7.

134. de Moraes M, de Matos FR, de Souza LB, de Almeida Freitas R, de Lisboa Lopes Costa A. Immunoexpression of RANK, RANKL, OPG, VEGF, and vWF in radicular and dentigerous cysts. J Oral Pathol Med. 2013; 42:468-73.

135. Yonou H, Kanomata N, Goya M, Kamijo T, Yokose T, Hasebe T, Nagai K *et al*. Osteoprotegerin/osteoclastogenesis inhibitory factor decreases human prostate cancer burden in human adult bone implanted into nonobese diabetic/severe combined immunodeficient mice. Cancer Res. 2003; 63:2096-102.

ANEXOS

Anexo 1

UNIVERSIDAD AUTONOMA METROPOLITANA
UNIDAD XOCHIMILCO
Especialización y Maestría en Patología y Medicina Bucal

Casa abierta al tiempo

Respuesta terapéutica en lesiones centrales de células gigantes y su relación a la expresión inmunohistoquímica de receptores de glucocorticoides, receptores de calcitonina y factores reguladores de la resorción ósea (RANK, RANKL y OPG).
INSTRUMENTO DE RECOLECCIÓN DE DATOS

Caso:	Biopsia:	Nombre	Edad	Genero F ◯ M ◯

ANTECEDENTES DEL CASO

Evolución previa al Dx:	Tiempo de seguimiento:	Localización:	Valores PTH:
Tratamiento(dosis):	Fecha de inicio de Tx:	No. de infiltraciones:	Tiempo de tratamiento:
Tratamiento adicional (dosis):		Efectos secundarios:	
Observaciones:			

VALORACIÓN INICIAL

Dolor(espontáneo) Si ◯ No ◯	Dolor(provocado) Si ◯ No ◯	Parestesia Si ◯ No ◯	Color Violáceo ◯ Similar a la mucosa ◯	Mov dental: Si ◯ No ◯	Deformación: Si ◯ No ◯
Imagen radiográfica Unilocular ◯ Multilocular ◯	Resorción radicular Si ◯ No ◯	Desplazamiento raíces Si ◯ No ◯	Perforación cortical Si ◯ No ◯	Tamaño radiográfico	
Comportamiento clínico-radiográfico: LCCG no agresiva ◯ LCCG agresiva ◯	Observaciones:				

VALORACIÓN DE SEGUIMIENTO (3 meses)	No. de infiltraciones:	Dosis:

Deformación Si ◯ No ◯	Color Similar a la mucosa ◯ Violáceo ◯	Movilidad dental Si ◯ No ◯	Tamaño Rx	Estabilización o regresión (+) ◯ (-) ◯
Dolor(espontáneo) Si ◯ No ◯	Dolor(provocado) Si ◯ No ◯	Parestesia Si ◯ No ◯		Ausencia de sintomatología (+) ◯ (-) ◯
Penetración de la aguja en la infiltración Sin resistencia ◯ con crepitación ◯ No penetración ◯				Incremento en la dificultad (+) ◯ (-) ◯
Aumento densidad: No ◯ Periférica ◯ Central ◯		Trabéculas: Si ◯ No ◯		Disminución densidad (+) ◯ (-) ◯
Aumento de la densidad en porcentaje: No ◯ ≤20% ◯ ≤40% ◯ ≤60% ◯ ≤80% ◯ ≤100% ◯				Respuesta al tratamiento:

VALORACIÓN DE SEGUIMIENTO (6 meses)	No. de infiltraciones:	Dosis:

Deformación Si ◯ No ◯	Color Similar a la mucosa ◯ Violáceo ◯	Movilidad dental Si ◯ No ◯	Tamaño Rx	Estabilización o regresión (+) ◯ (-) ◯
Dolor(espontáneo) Si ◯ No ◯	Dolor(provocado) Si ◯ No ◯	Parestesia Si ◯ No ◯		Ausencia de sintomatología (+) ◯ (-) ◯
Penetración de la aguja en la infiltración Sin resistencia ◯ con crepitación ◯ No penetración ◯				Incremento en la dificultad (+) ◯ (-) ◯
Aumento densidad: No ◯ Periférica ◯ Central ◯		Trabéculas: Si ◯ No ◯		Disminución densidad (+) ◯ (-) ◯
Aumento de la densidad en porcentaje: No ◯ ≤20% ◯ ≤40% ◯ ≤60% ◯ ≤80% ◯ ≤100% ◯				Respuesta al tratamiento: Negativa ◯ Moderada ◯ Buena ◯

VALORACIÓN DE SEGUIMIENTO (9 meses)	No. de infiltraciones:	Dosis:

Deformación Si ◯ No ◯	Color Similar a la mucosa ◯ Violáceo ◯	Movilidad dental Si ◯ No ◯	Tamaño Rx	Estabilización o regresión (+) ◯ (-) ◯
Dolor(espontáneo) Si ◯ No ◯	Dolor(provocado) Si ◯ No ◯	Parestesia Si ◯ No ◯		Ausencia de sintomatología (+) ◯ (-) ◯
Penetración de la aguja en la infiltración Sin resistencia ◯ con crepitación ◯ No penetración ◯				Incremento en la dificultad (+) ◯ (-) ◯
Aumento densidad: No ◯ Periférica ◯ Central ◯		Trabéculas: Si ◯ No ◯		Disminución densidad (+) ◯ (-) ◯
Aumento de la densidad en porcentaje: No ◯ ≤20% ◯ ≤40% ◯ ≤60% ◯ ≤80% ◯ ≤100% ◯				Respuesta al tratamiento: Negativa ◯ Moderada ◯ Buena ◯

VALORACIÓN DE SEGUIMIENTO (12 meses)	No. de infiltraciones:	Dosis:

Deformación Si ◯ No ◯	Color Similar a la mucosa ◯ Violáceo ◯	Movilidad dental Si ◯ No ◯	Tamaño Rx	Estabilización o regresión (+) ◯ (-) ◯
Dolor(espontáneo) Si ◯ No ◯	Dolor(provocado) Si ◯ No ◯	Parestesia Si ◯ No ◯		Ausencia de sintomatología (+) ◯ (-) ◯
Penetración de la aguja en la infiltración Sin resistencia ◯ con crepitación ◯ No penetración ◯				Incremento en la dificultad (+) ◯ (-) ◯
Aumento densidad: No ◯ Periférica ◯ Central ◯		Trabéculas: Si ◯ No ◯		Disminución densidad (+) ◯ (-) ◯
Aumento de la densidad en porcentaje: No ◯ ≤20% ◯ ≤40% ◯ ≤60% ◯ ≤80% ◯ ≤100% ◯				Respuesta al tratamiento: Negativa ◯ Moderada ◯ Buena ◯

Anexo 2

UNIVERSIDAD AUTONOMA METROPOLITANA
UNIDAD XOCHIMILCO
Especialización y Maestría en Patología y Medicina Bucal

Respuesta terapéutica en lesiones centrales de células gigantes y su relación a la expresión inmunohistoquímica de receptores de glucocorticoides, receptores de calcitonina y factores reguladores de la resorción ósea (RANK, RANKL y OPG).
INSTRUMENTO DE RECOLECCIÓN DE DATOS
EXPRESION INMUNOHISTOQUÍMICA

Código:	Caso:	Biopsia:

EVALUACIÓN DE RANKL, RANK, OPG, RGC y RCT

.

PORCENTAJE DE CÉLULAS TEÑIDAS

	RANKL (%)	RANK (%)	OPG (%)	RGC (%)	RCT (%)
CGM					
CME					

	TOTAL (%)
RANKL	
RANK	
OPG	

RELACIÓN RANKL/OPG

INTENSIDAD DE TINCIÓN (+, ++, +++)

	RANKL	RANK	OPG	RGC	RCT
CGM					
CME					