Casa abierta al tiempo
UNIVERSIDAD AUTÓNOMA METROPOLITANA
Unidad Xochimilco

IDÓNEA COMUNICACIÓN DE RESULTADOS

"CARACTERIZACIÓN CLÍNICA E HISTOPATOLÓGICA DE LIQUEN PLANO BUCAL Y LESIONES LIQUENOIDES BUCALES EN PACIENTES DE LA CONSULTA DERMATOLÓGICA DE UNA INSTITUCIÓN DE SALUD DE TERCER NIVEL DE ATENCIÓN"

QUE PARA OBTENER EL GRADO DE

MAESTRA EN PATOLOGÍA Y MEDICINA BUCAL

PRESENTA

MARIANA GÓMEZ CASTILLO

COMITÉ TUTORIAL

Co-Directora: Dra. Velia Aydée Ramírez Amador

Co-Directora: Dra. Irma Gabriela Anaya Saavedra

Asesora: Dra. Lilly Esquivel Pedraza

Asesora: Dra. Marcela Saeb Lima

Ciudad de México, mayo de 2017

La Maestría en Patología y Medicina Bucal de la Universidad Autónoma Metropolitana pertenece al Padrón Nacional de Posgrados de Calidad de CONACYT y cuenta con el apoyo del mismo Consejo, con el registro 5020.

El jurado designado por la División de Ciencias Biológicas y de la Salud de la Unidad Xochimilco aprobó la ICR que presentó:

MARIANA GÓMEZ CASTILLO

Comité Tutorial

_____
Co-Directora: Velia Aydee Ramírez Amador

_____
Co-Directora: Irma Gabriela Anaya Saavedra

_____
Asesora: Lilly Esquivel Pedraza

_____
Asesora: Marcela Saeb Lima

Jurado:

_____
Dra. Martha Beatriz González Guevara (Presidente)

_____
Dr. Estela de la Rosa García (Secretario)

_____
Dra. Marcos Agustín Muñiz Lino (Vocal)

_____
Dra. Silvia Méndez Flores (Vocal)

ÍNDICE Pág.

Abreviaturas …….. 1

Índice de cuadros ……... 2

Índice de figuras ……... 3

Resumen ……... 4

1. Antecedentes ……..... 5

1.1 Liquen plano bucal …… 5

1.1.1 Epidemiología ……... 5

1.1.2 Etiología …… 6

1.1.3 Presentación clínica …….. 9

1.1.4 Histopatología ……... 11

1.1.5 Diagnóstico …… 12

1.1.6 Transformación maligna …….. 14

1.1.7 Tratamiento …… 16

1.2 Lesiones liquenoides bucales ……... 19

1.2.1 Epidemiología ……... 20

1.2.2 Etiología …… 20

1.2.3 Presentación clínica …….. 21

1.2.4 Clasificación …… 22

1.2.5 Histopatología ……... 23

1.2.6 Diagnóstico …… 24

1.2.7 Transformación maligna …….. 25

1.2.8 Tratamiento …… 26

2. Planteamiento del problema y justificación ……... 28

3. Objetivos ……... 29

4. Material y método ……. 30

5. Resultados ……... 39

6. Discusión ……... 53

7. Referencias ……. 62

8. Anexos …… 73

ABREVIATURAS

ARN	Ácido Ribonucleico
AINEs	Antiinflamatorios no esteroideos
CDMX	Ciudad de México
CEC	Carcinoma escamocelular
EICH	Enfermedad injerto contra huésped
EVA	Escala visual analógica
HTA	Hipertensión arterial
H&E	Hematoxilina y eosina
ICHOS	Intolerancia a los hidratos de carbono
IgM	Inmunoglobulina M
INCMNSZ	Instituto Nacional de Ciencias Médicas y Nutrición "Salvador Zubirán"
L. liquenoide	Lesiones liquenoides bucales
LP	Liquen plano bucal
LPC	Liquen plano cutáneo
LPM	Liquen plano de las mucosas
OMS	Organización Mundial de la Salud
PAS	Periodic Acid Schiff (Ácido peryódico de Schiff)
PLUNC	Palate, lung and nasal epithelium clone protein
VHC	Virus de la Hepatitis C
VHS	Virus del Herpes Simple
VPH	Virus del Papiloma Humano

ÍNDICE DE CUADROS

Pág.

Cuadro 1. Criterios diagnósticos de la OMS para LP (1978)……... 73

Cuadro 2. Criterios modificados de la OMS para LP (2003)……... 74

Cuadro 3. Definición operacional de las variables……... 31

Cuadro 4. Enfermedades sistémicas y fármacos utilizados en 44 pacientes con liquen plano bucal y lesiones liquenoides bucales del INCMNSZ……..……. 47

Cuadro 5. Factores predisponentes en 44 pacientes con liquen plano bucal y lesiones liquenoides bucales del INCMNSZ……..... 48

Cuadro 6. Características clínicas de las lesiones en 44 pacientes con liquen plano bucal y lesiones liquenoides bucales del INCMNSZ……..... 49

Cuadro 7. Manejo en 44 pacientes con liquen plano bucal y lesiones liquenoides bucales del INCMNSZ…….…... 50

Cuadro 8. Hallazgos histopatológicos en 44 muestras histopatológicas de liquen plano bucal y lesiones liquenoides bucales del INCMNSZ……... 51

Cuadro 9. Características del infiltrado inflamatorio en 44 muestras histopatológicas de liquen plano bucal y lesiones liquenoides bucales del INCMNSZ…….. 52

ÍNDICE DE FIGURAS

Pág.

Figura 1. Liquen plano. Clínica. ……. 42

Figura 2. Lesión liquenoide. Clínica. ……. 42

Figura 3. Liquen plano. *Cuerpo de Civatte*. ……... 45

Figura 4. Liquen plano. *Espacio de Max Joseph.* …….. 45

Figura 5. Liquen plano. Procesos epiteliales en *"dientes de sierra"*. …… 46

Figura 6. Liquen plano. Infiltrado inflamatorio. …… 46

RESUMEN

Antecedentes: El liquen plano bucal (LP) es un desorden inmunológico crónico, de etiología desconocida, afecta del 1-2% de la población. Las lesiones liquenoides bucales (L. liquenoide) son clínica e histopatológicamente similares al LP.

Objetivo: Establecer las características clínicas e histopatológicas de dos grupos de pacientes con diagnóstico de LP y L. liquenoide, de un centro de tercer nivel de atención de la Ciudad de México.

Material y método: Estudio transversal, retrolectivo, observacional y comparativo, que incluyó pacientes con LP o L. liquenoide. Se recopilaron datos generales, clínicos y del tratamiento apartir de los expedientes clínicos. Se revisaron las muestras histológicas que confirmaran el diagnóstico de LP o L. liquenoide y se registraron los hallazgos histopatológicos. Para el análisis estadístico se utilizaron proporciones, medianas, intervalos intercuatilares, pruebas de X^2 y prueba exacta de Fisher, para $p \leq 0.05$ a dos colas, en el programa estadístico JMP 11.0.0 v. 2013.

Resultados: Se incluyeron 44 pacientes, con una mediana de edad de 64 (Q_1-Q_3:50-69) años, 86.4% mujeres (LP: 21/47.8%; L. liquenoide: 17/38.6%). Clinicamente el LP fue reticular (41.7%), multifocal (79.2%) y bilateral (75%); las L. liquenoide fueron atróficas/erosivas (85%), unilaterales (65%), afectando uno o más sitios en igual proporción (p=0.005, p=0.006 y p=0.041, respectivamente). Histopatológicamente el LP presentó acantosis (95.8%) (p=0.008), cuerpos de *Civatte* (95.8%) (p=0.039), degeneración generalizada de la capa basal (75%) (p=0.017), infiltrado inflamatorio en banda, intenso, linfocitario, subepitelial; en contraste las L. liquenoide presentaron infiltrado inflamatorio difuso, leve, mixto, en tejido conectivo profundo (p=0.018, p=<0.001, p=<0.001 y p=0.036, respectivamente).

Conclusiones: Se identificaron diferencias entre ambas entidades, la principal, el tipo y distribución del infiltrado inflamatorio (LP: banda, intenso, linfocitario, subepitelial *vs.* L. liquenoide: difuso, leve, mixto, profundo). La información obtenida puede servir de referencia en casos con dificultad diagnóstica, lo cual puede redundar en el manejo adecuado.

1. ANTECEDENTES

1.1 Liquen plano

El liquen plano es una alteración inmunológica, inflamatoria, mucocutánea, crónica, que involucra un proceso mediado por células T (Bombeccari y cols., 2011; Cortés y cols., 2009; Mazzarella y cols., 2006;) en respuesta a un cambio antigénico en la piel o mucosas (Devi y cols., 2014).

Es una alteración del epitelio escamoso estratificado (Roopashree y cols., 2010; Hiremath y cols., 2015). Puede afectar piel, incluyendo piel cabelluda y uñas; así como membranas mucosas, incluyendo la nasal, bucal y genital (Rad y cols., 2009; Al-Hashimi y cols., 2007). Con base en lo anterior, el liquen plano se divide en dos subtipos clínicos, el liquen plano cutáneo (LPC) y el liquen plano de las mucosas (LPM), este último puede afectar mucosa bucal, donde recibe el nombre de liquen plano bucal (LP), vaginal, esofágica, laríngea y conjuntiva (Gorouhi y cols., 2014).

1.1.1 Epidemiología de liquen plano bucal

La prevalencia exacta del liquen plano es desconocida; sin embargo, se estima que afecta del 0.9 al 1.2% de la población general (Lukács y cols., 2015). Algunos otros estudios indican que su prevalencia varía entre el 2 y el 5% en la población general (Gorouhi y cols., 2014; Bombeccari y cols., 2010; Roopashree y cols., 2010).

El LP constituye el 9% de todas las lesiones blancas que se presentan en la cavidad bucal (Hiremath y cols., 2015), y su prevalencia varía de 1 (Baccaglini y cols., 2013; Farhi y cols., 2010) al 4.3% (Mravak-Stipetic y cols., 2014). Sin embargo, pudiera tratarse de una alteración

subdiagnosticada, debido a las diversas presentaciones clínicas que puede presentar y a su naturaleza asintomática en la mayoría de los casos (Gorouhi y cols., 2014).

El LP afecta ambos sexos (Baccaglini y cols., 2013), con una ligera predilección por las mujeres (Payeras y cols., 2013) de mediana edad, mayores de 40 años (Bombeccari y cols., 2010; Roopashree y cols., 2010); cuando afecta a hombres, generalmente es en la tercera década de la vida (Lukács y cols., 2015). La relación mujer-hombre es de 1.4:1 (Roopashree y cols., 2010; Mazzarella y cols., 2005).

1.1.2 Etiología de liquen plano bucal

La etiología exacta del LP es desconocida; sin embargo, se considera un proceso multifactorial que provoca una desregulación en el sistema inmune (Cortés y cols., 2009; Lodi y cols. 2005), se han propuesto cuatro mecanismos inmunológicos en relación a su patogénesis: 1) Respuesta inmune mediada por células, 2) Mecanismos inmunológicos no específicos, 3) Respuesta autoinmune y 4) Inmunidad humoral (Tovaru y cols., 2013).

El antígeno responsable de desencadenar la respuesta inmune en el LP es desconocido; sin embargo, se ha postulado que puede ser tanto de origen intrínseco (Lukács y cols., 2015) como extrínseco (Farhi y cols., 2010), y que pueden ser uno, dos o incluso más los antígenos que intervengan en este proceso (Roopashree y cols., 2010; Sugerman y cols., 2002). Se han descrito posibles factores asociados con la etiología del LP, como son la carga genética, materiales dentales, fármacos, agentes infecciosos (bacterias y virus), reacciones de autoinmunidad (asociado con otras enfermedades autoinmunes), inmunodeficiencias, alergia a ciertos alimentos (Alrashdan y cols., 2016; Gorouhi y cols., 2014; Roopashree y cols., 2010;

Cortés y cols., 2009), estrés (Sandhú y cols., 2011), hábitos, trauma, diabetes mellitus (DM), hipertensión, neoplasias malignas y enfermedad gastrointestinal (Alrashdan y cols., 2016; Gorouhi y cols., 2014; Roopashree y cols., 2010; Cortés y cols., 2009). Algunos de estos factores pueden actuar como agentes causales, mientras que otros solo desencadenan el proceso (Scully y cols., 2008) o exacerban las lesiones mediante una hipersensibilidad por contacto adicional (Ahlgren y cols., 2014).

El desarrollo de LP se ha relacionado con la presencia de DM debido a la disfunción endocrina que provoca, y que puede estar relacionada con un defecto inmunológico debido a un sistema inmune comprometido, que contribuye al desarrollo de LP (Mozaffari y cols., 2016; Petrou-Amerikanou y cols., 1998). Algunos autores apoyan la idea de que la correlación entre LP y DM y su alta prevalencia en los pacientes se debe al elevado porcentaje de la prevalencia de DM en la población general (Chalkoo, 2010; Chainani y cols., 2001).

En la etiología del LP, se ha sugerido una posible relación con el virus del papiloma humano (VPH), virus del herpes simple (VHS) y virus de la hepatitis C (VHC) (Payeras y cols., 2013; Yildimir y cols., 2011; Farhi y col., 2010; Sugerman y cols., 2002). La información respecto a la asociación entre el LP y el VHC es controversial, aunque existe información epidemiológica que sugiere una asociación significativa entre ambos en algunos países (Carrozzo y Gandolfo, 2003), como Japón (Mega y cols., 2001), Estados Unidos y países del Mediterráneo (Lodi y cols., 2010). Otros estudios no la han podido comprobar (Baccaglini y cols. 2013; Konidea y cols., 2011; Stojanovic y cols., 2008; Chainani y cols., 2004; Lodi y cols., 2004). Estas diferencias pueden deberse a la variación geográfica que existe entre las poblaciones estudiadas, mismas que pueden traducirse en diferencias en la susceptibilidad

genética del huésped relacionada con factores inmunológicos como el alelo HLA-DR6 (Gerayli y cols., 2015; Carrozo y cols., 2008; Carrozzo y cols. 2005; Lodi y cols., 2004; Carrozzo y cols., 2001), variaciones en la prevalencia tanto del LP como del VHC en las diferentes partes del mundo, y a los diferentes criterios diagnósticos utilizados para la identificación del VHC en pacientes con LP (Gerayli y cols., 2015; Lodi y cols., 2004), como son tipos distintos de muestreo y la sensibilidad y especificidad de las pruebas utilizadas (Syrjänen y cols., 2011). En las poblaciones en las cuales se ha establecido asociación entre el LP y el VHC es debido a que en diferentes estudios se ha detectado el ARN del VHC tanto en la saliva, suero, lesiones cutáneas y mucosa bucal de los pacientes, sugiriendo una relación causa-efecto entre ambos (Gerayli y cols., 2015; Carrozzo y Gandolfo, 2003).

Se ha sugerido que el virus es capaz de duplicarse, desarrollarse y proliferar en el epitelio bucal, contribuyendo al surgimiento de LP (Chainani y cols., 2004). Adicionalmente, se propone que el VHC es capaz de mutar y por lo tanto provocar una mayor activación de las células inmunes y con esto una reacción autoinmune (Gerayli y cols., 2015).

Algunos trastornos psicológicos como depresión, ansiedad y estrés han sido investigados como factores para el desarrollo de LP debido a que los pacientes con LP reportan con mayor frecuencia desarrollo y exacerbación de las lesiones durante períodos de tensión emocional alta (Sandhu y cols., 2014; Soto Araya y cols., 2004; Vallejo y cols., 2001). Los estudios realizados al respecto describen resultados controversiales y por lo tanto estos factores no son considerados como determinantes para el inicio o reactivación de las lesiones por LP (Gorouhi y cols., 2014; Payeras y cols., 2013; Koray y cols. 2003).

1.1.3 Presentación clínica de liquen plano bucal

El LP se considera la alteración no infecciosa más común de la mucosa bucal (Roopashree y cols., 2010) y puede representar la única manifestación de la enfermedad (Gorouhi y cols., 2014; Roopashree y cols., 2010; Rad y cols., 2009). Se presenta acompañando a lesiones cutáneas en el 15% y afectando a otras mucosas en el 20% de los casos (Farhi y cols., 2010; Eisen y cols., 2005). El sitio más frecuente de presentación es la mucosa yugal (80-90%) (Gorouhi y cols., 2014; Rad y cols., 2009), seguida por la lengua y la encía (48% y 29%) (Alrashdan y cols., 2016; Gerayli y cols., 2015; Roopashree y cols., 2010). Es una alteración que rara vez presenta remisión espontánea (13%) (Rad y cols., 2009; Ingafou y cols. 2006), generalmente persiste por años presentando períodos alternados de inactividad y exacerbación con o sin sintomatología (Payeras y cols., 2013; Ismail y cols., 2007).

En la clasificación clásica de Andreasen (Andreasen, 1968), el LP puede presentarse en seis diferentes subtipos clínicos que incluyen el reticular, erosivo, atrófico, papular, en placa y ampolloso (Lukács y cols., 2015; Gorouhi y cols., 2014; Payeras y cols., 2013; Roopashree y cols., 2010; Farhi y cols., 2010); cada uno con características diferentes, estos subtipos clínicos pueden aparecer de forma aislada o en formas combinadas (Payeras y cols., 2013).

LP reticular.- Es el más común y se caracteriza por la presencia de líneas blanquecinas ligeramente elevadas que adoptan un patrón en encaje, también llamadas *estrías de Wickham* (Payeras y cols., 2013; Rivers y cols., 1986), típicamente simétricas, bilaterales y asintomáticas; principalmente en mucosa yugal (Payeras y cols., 2013; Scully y cols. 1998). Este subtipo clínico puede progresar a subtipos más severos (Gorouhi y cols., 2014).

LP erosivo.- Tiene gran significado clínico por su naturaleza sintomática que va desde ligera molestia hasta episodios con sensación de quemazón y dolor intensos (Payeras y cols., 2013; Mazzarella y cols., 2006); se presenta como erosiones y ulceraciones eritematosas en la mucosa con estrías blanquecinas débilmente irradiadas; este subtipo tiene un patrón de distribución multifocal (Gorouhi y cols., 2014). Este tipo de lesiones difícilmente remiten espontáneamente y pueden confundirse con otros desordenes vesículo-erosivos (Eisen y cols., 2005).

LP atrófico.- Es el subtipo más común en pacientes mayores, con gran similitud con el subtipo erosivo, se caracteriza por la presencia de lesiones atróficas sobre un fondo de eritema en asociación con la presencia de estrías blanquecinas irradiantes en los márgenes, afecta principalmente encía insertada y mucosa yugal en áreas posteroinferiores adyacentes al segundo y tercer molar (Gorouhi y cols., 2014; Scully y cols. 1998).

LP papular.- Se presenta como pápulas blanquecinas pequeñas (Mazzarella y cols., 2006) que fácilmente pueden pasarse por alto en la inspección intrabucal debido a que son asintomáticas. Se piensa que el subtipo papular es una fase transitoria inicial en el LP y que por esto es raramente diagnosticado (Gorouhi y cols., 2014; Scully y cols. 1998).

LP en placa.- Se caracteriza por la presencia de placas blanquecinas, grandes y homogéneas, este subtipo y la leucoplasia tienen presentaciones clínicas similares por lo que debe ser un diagnóstico diferencial a descartar. Es el subtipo más común en pacientes fumadores (Gorouhi y cols., 2014; Al-Hashimi y cols., 2007), Su presencia es un indicador de pronóstico pobre y

de una probabilidad menor de remisión (Gorouhi y cols., 2014); frecuentemente se encuentra asociados con subtipos más severos como el atrófico y el erosivo (Mazzarella y cols., 2006).

LP ampolloso.- Se caracteriza por sensación de ardor y dolor que pueden llegar a ser incapacitantes. Clínicamente se presenta con lesiones ampollosas que varían de 4 mm y hasta 2 cm, mismas que al romperse dejan zonas eritematosas y de ulceración cubiertas por una capa de fibrina. Se presenta en muy raras ocasiones (Gorouhi y cols. 2014; Patil y cols. 2012; Scully y cols. 1998); es sumamente raro (Al-Hashimi y cols., 2007).

Otros autores proponen clasificar las lesiones de LP en tres tipos: reticular (que incluye líneas blanquecinas, placas y pápulas), atrófico o eritematoso y erosivo (que incluye ulceraciones y ampollas) (Eisen y cols., 2005; Silverman y cols., 1895).

1.1.4 Histopatología de liquen plano bucal

El LP se caracteriza por la presencia de una mucositis liquenoide de interfaz (Gorouhi y cols., 2014), que incluye infiltrado linfo-histiocítico denso dispuesto en banda de forma subepitelial y continua (Roopashree y cols., 2010; Mazzarella y cols., 2006), sobre la lámina propia superficial donde se observa intenso y bien definido (Bombeccari y cols., 2011); áreas de degeneración de la membrana basal (Mazzarella y cols., 2006) que puede ser consecuencia de la apoptosis en los queratinocitos basales (Bascones-Ilundain y cols., 2007), puede observarse con tinciones como H&E, PAS o Acriflavina entre otros (Pujar y cols., 2015), formación de hendiduras a nivel de la capa basal, también llamado espacio de *Max Joseph* (Roopashree y cols., 2010), una banda de material amorfo eosinófilo subepitelial. (Farhi y cols., 2010), incontinencia del pigmento melánico y ausencia de displasia epitelial (Bombeccari y cols., 2011).

El epitelio puede presentar hiperqueratosis, paraqueratosis, acantosis o atrofia según sea el subtipo clínico (Farhi y cols., 2010), degeneración de queratinocitos basales, formación de cuerpos coloides (Mazzarella y cols., 2006) también llamados cuerpos de *Civatte* o cuerpos coloides o cuerpos hialinos que se observan como glóbulos eosinófilos homogéneos (Burgdorf y Plewig, 2014; Roopashree y cols., 2010), mayor número de células de Langerhans (Maloth y cols.,2015) en la capa basal en comparación con las lesiones liquenoides bucales (L. liquenoide) (Alrashdan y cols., 2016), aumento en el número de linfocitos intraepiteliales y procesos epiteliales en *"dientes de sierra"* o hiperplásicos. (Payeras y cols., 2013; Roopashree y cols., 2010).

El subtipo atrófico del LP presenta pérdida de los procesos epiteliales y fibrosis prominente; el vesículo-ampolloso presenta hiperqueratosis, hipergranulosis y el infiltrado linfocitico denso subepitelial puede no estar presente (Gorouhi y cols., 2014).

1.1.5 Diagnóstico de liquen plano bucal

El diagnóstico de LP se basa en la presentación clínica de las lesiones y su confirmación mediante los hallazgos del estudio histopatológico (Gorouhi y cols., 2014). En 1978 la Organización Mundial de la Salud (OMS) estableció criterios clínicos e histopatológicos para el diagnóstico de LP (Cuadro 1, Anexo 1) (van der Meij y cols., 2003; Kramer y cols. 1978). Estudios posteriores a la publicación de estos criterios han reportado que al usarlos existe una falta de correlación clínico-patológica importante, favoreciendo diagnósticos erróneos en algunos casos (Rad y cols., 2009; van der Meij y cols., 2003; van der Meij y cols., 2001), debido a esto en 2003 van der Meij y van der Waal propusieron algunas modificaciones a los

criterios previamente establecidos por la OMS (Cuadro 2, Anexo 2) (van der Meij y cols., 2003), con el fin de lograr una mejor correlación clínico-patológica al momento del diagnóstico. Las diferencias entre los criterios de 1978 y la modificación de 2003 en relación a los criterios clínicos son: la presencia de lesiones bilaterales y simétricas a favor de un diagnóstico de LP; en cuanto a los criterios histopatológicos, la ausencia de displasia epitelial favoreciendo el diagnóstico de LP; mientras que se eliminaron la presencia de orto/paraqueratosis y cuerpos de Civatte que se mencionaban en los criterios de 1978.

Para el diagnóstico de LP, es importante tener en consideración la mayor cantidad de información posible acerca del paciente, como lo es: historia médica, uso de fármacos recientes, consumo de alcohol y tabaco, lesiones cutáneas, lesiones en otras mucosas, salud dental, presencia de restauraciones dentales, materiales de restauración utilizados y presencia o ausencia de lesiones bucales (Farhi y cols., 2010; Rad y cols., 2009), de esta forma es posible hacer una correcta correlación clínico-patológica usado la mayor cantidad de información para poder emitir un diagnostico final de LP (Hiremath y cols., 2015; Rad y cols., 2009; van der Meij y cols., 2003). En los casos de LP ampolloso y erosivo son necesarios estudios de inmunofluorescencia directa para poder distinguirlo de otras enfermedades vesículo-ampollosas. (Gorouhi y cols., 2014).

Para el diagnóstico de LP se ha sugerido el uso de algunos marcadores moleculares y biológicos; sin embargo, no existe suficiente evidencia científica para aplicarlos como un *"estándar de oro"* (Bombeccari y cols. 2011; van der Meij y cols., 2003). Los biomarcadores propuestos para predecir el comienzo y la gravedad del LP son CD275, desmogleina 1 y 3; para detectar su posible transformación maligna se ha propuesto a PLUNC, nitroguanina 8 y

por supuesto monitorear la respuesta terapéutica (Roopashree y cols., 2010). Asimismo, la identificación de IgM globular en la unión epitelio-tejido conectivo a través de inmunofluorescencia directa se ha propuesto como un auxiliar diagnóstico del LP principalmente de tipo erosivo, técnica altamente sensible pero poco específica para el diagnóstico del LP (Gorouhi y cols., 2014; van der Meij y cols., 2003).

Diagnóstico diferencial

Dentro de la gran cantidad de diagnósticos diferenciales (clínicos e histológicos) el más importante de ellos, debido a que comparten características clínicas e histopatológicas casi en su totalidad, son las L. liquenoides (Gorouhi y cols., 2014; Hiremath y cols., 2015; Rad y cols., 2009), reacciones producidas por fármacos o reacciones de hipersensibilidad por contacto (Al-Hashimi y cols., 2007). Otras entidades que pueden llegar a presentar tanto características clínicas como histopatológicas similares incluyen penfigoide de las membranas mucosas, liquen plano penfigoide, enfermedad de injerto contra huésped, estomatitis ulcerativa crónica y lupus eritematoso (Cheng y cols., 2016).

1.1.6 Transformación maligna de liquen plano bucal

La complicación más importante que puede presentarse en el LP, es el riesgo de posible transformación maligna (González-Moles y cols., 2017; Cortés y cols., 2009). La información al respecto de esta posibilidad es incierta y ha estado sujeta a mucha controversia y discusión (Gorouhi y cols., 2014; Bombeccari y cols., 2011; Farhi y cols., 2010), sobre todo respecto a si el LP tiene realmente un potencial de transformación maligna intrínseco o si son los factores extrínsecos (van der Meij y cols., 2003) los que están asociados con el posible proceso de malignización que se ha reportado en algunos de los casos (Payeras y cols., 2013),

se ha propuesto que posiblemente la mucosa bucal afectada por LP es mas sensible mutágenos exógenos (Sugerman y Savage, 2002) como lo son el alcohol, tabaco, o incluso infección por *Candida albicans* (Sugerman y Savage, 2002; Krogh y cols., 1987). Ciertos estudios han sugerido que su transformación maligna puede estar más relacionada con estímulos moleculares originados por el infiltrado inflamatorio que con carcinogénicos externos (Alrashdan y cols., 2016), al aumentar la probabilidad de provocar mutaciones genéticas debido a los mediadores químicos liberados por las células T (Sugerman y Savage, 2002), pues se han descrito un menor número de pacientes fumadores con LP que desarrollan transformación maligna comparados con aquellos pacientes no fumadores que si desarrollan carcinoma escamocelular (CEC) y que previamente habían sido diagnosticados con LP (Alrashdan y cols., 2016; Gorsky y cols., 2011).

El LP se considera un trastorno potencialmente maligno y dentro de esta clasificación es una condición potencialmente maligna más que una lesión precancerosa (Payeras y cols., 2013; Bombeccari y cols., 2011; Warnakulasuriya y cols., 2007). Se ha reportado una tasa de transformación maligna anual para el LP de 0.36%. (Bombeccari y cols., 2011), algunos otros estudios ha reportado tasas del 0% hasta el 2% (Roopashree y cols., 2010; Carbone y cols., 2009; Ingafou y cols., 2006), 5% (Gorouhi y cols., 2014) e incluso 9% (Bornstein y cols., 2006) en los estudios que reportan elevada incidencia de transformación maligna, esta podría deberse a que algunos de los casos son de inicio mal diagnosticados como LP (González-Moles y cols., 2008). El tiempo transcurrido entre el diagnóstico de LP y CEC es de 51.4 meses (4.3 años) aproximadamente (Fitzpatrick y cols., 2014).

Algunos autores han descrito que las localizaciones que con mayor frecuencia sufren transformación maligna son la lengua y la mucosa yugal, principalmente cuando las lesiones en estos sitios se consideran clínicamente "atípicas" (Gorouhi y cols., 2014; Bombeccari y cols., 2011); sin embargo, esta transformación puede ocurrir en cualquiera de los seis subtipos clínicos (van der Waal, 2009). La transformación maligna se ha descrito en especial, en los subtipos atrófico, erosivo e hiperqueratósico (Gorouhi y cols., 2014; Bombeccari y cols., 2011; Cortés y cols., 2009), esto es en relación con una respuesta inflamatoria mayor, misma que puede provocar mayor daño genético o inducir mayor proliferación celular (Cortés y cols., 2009).

1.1.7 Tratamiento de liquen plano bucal

El principal objetivo en el manejo de LP es aliviar los síntomas a corto, mediano y largo plazo, además de prevenir y detectar oportunamente posibles cambios que pudieran ser por transformación maligna. Los tratamientos disponibles para LP no son curativos y muchos tienen efectos secundarios (Baccaglini y cols., 2013; Farhi y cols., 2010).

El manejo de LP debe adaptarse al estado general, edad, síntomas, tipo y extensión de las lesiones que presenta cada paciente; debe retirarse cualquier fuente de irritación o trauma mecánico que pueda exacerbar las lesiones de LP mediante el fenómeno de Koebner (formación de lesiones nuevas debido a trauma en la mucosa bucal no afectada o la exacerbación de lesiones preexistentes impidiendo su remisión) (Sagi y cols., 2011), como lo son bordes dentales agudos, restauraciones y prótesis mal ajustadas; adicionalmente los pacientes deben evitar alimentos ácidos, picantes, o a temperatura alta (Marable y cols., 2016; Al-Hashimi y cols., 2007), en algunos casos es necesario soporte psicológico para los

pacientes, debido a la naturaleza crónica y dolorosa de las lesiones, misma que puede llegar a ser incapacitante; además se sugiere eliminar el consumo de alcohol y/o tabaco (Farhi y cols., 2010; Al-Hashimi y cols., 2007).

En cuanto a fármacos el uso de corticosteroides tópicos se considera la primera línea de tratamiento para mejorar la calidad de vida de los pacientes afectados con LP (Payeras y cols., 2013; Bombeccari y cols., 2011; Carbone y cols. 2003; Thongprasom y cols. 2003), pues han demostrado ser los fármacos efectivos y de resultados predecibles al aliviar los signos y síntomas de esta entidad (Marable y cols., 2016). Debido a que el tratamiento generalmente es a largo plazo, por tratarse de una entidad crónica, la forma tópica debe mantenerse el mayor tiempo posible, reservando el uso de corticosteroides intralesionales y sistémicos para lesiones graves, sintomáticas, ulcerativas o diseminadas, lesiones resistentes o recalcitrantes (que no presenten mejoría con la terapia tópica) y lesiones que afecten otros sitio anatómicos además de la cavidad bucal (Al-Hashimi y cols., 2007). La infección bucal por *Candida spp* puede ser un efecto secundario común del uso de los corticosteroides (Al-Hashimi y cols., 2007), por lo que debe prescribirse también un tratamiento antimicótico preventivo (Baccaglini y cols., 2013; Farhi y cols., 2010) para evitar en la medida de lo posible el desarrollo de candidiasis secundaria a los efectos inmunosupresivos que provocan los corticosteroides en la mucosa bucal (Lodi y cols., 2007), mediante la supresión de las respuestas inflamatorias no específicas, y la inmunidad mediada por células específicamente en relación con la respuesta de los linfocitos T (Muzyka y Glick., 1995).

Los retinoides tópicos y sistémicos se consideran la segunda línea de tratamiento para LP particularmente en lesiones reticulares e hiperqueratósicas (Farhi y cols., 2010). Todos los

estudios que reportan el efecto de estos fármacos en pacientes con LP concuerdan con que existe mejoría en todos ellos; sin embargo, y a pesar de ser efectivos, sus efectos son probablemente menores que los obtenidos con corticosteroides tópicos. El principal efecto secundario reportado de las formas tópicas es sensación transitoria de quemazón, los de tipo sistémico se asocian a un mayor número de efectos adversos, los cuales contraindican su uso rutinario en el tratamiento de LP (Al-Hashimi y cols., 2007).

Los inhibidores de la calcineurina son la tercer línea de tratamiento para LP, incluyen ciclosporina, tacrolimus y pimecrolimus (Baccaglini y cols., 2013; Payeras y cols., 2013), son efectivos para reducir el tamaño de las lesiones y los síntomas relacionados con el LP (Hodgson y cols. 2003); provocan menos atrofia que los corticosteroides. Los efectos adversos en la aplicación tópica son poco comunes (<20% de los pacientes tratados) (Al Johani y cols. 2009), e incluyen sensación de quemazón transitoria (Al-Hashimi y cols., 2007) y alteraciones del gusto (Al Johani y cols. 2009). Se ha descrito que el Tacrolimus acelera la carcinogénesis cutánea en ratones (Niwa y cols., 2003), por lo que la FDA advierte sobre su uso, debido a que teóricamente incrementa el riesgo de malignidad (CEC y linfoma) en pacientes que utilizan ya sea tacrolimus o pimecrolimus para el tratamiento de psoriasis crónica (Al-Hashimi y cols., 2007; Becker y cols., 2006).

La fotoquimioterapia extracorpórea es un tratamiento de rescate para el LP erosivo grave y/o refractario (Farhi y cols., 2010), se utilizan baños de PUVA, con los cuales la mayoría de los pacientes presenta mejoría marcada; sin embargo, casi todos presentan efectos secundarios. Este tipo de tratamiento se sugiere cuando se desean evitar a toda costa los efectos secundarios de los corticosteroides que se presentan cuando se administran de manera sistémica (Al-Hashimi y cols., 2007). El tratamiento con láser de CO_2 se ha descrito en

reportes de casos cuando se han probado todos los tratamientos antes mencionados sin éxito (van der Hem y cols., 2008).

En caso de que las lesiones no remitan, debe llevarse a cabo un protocolo de vigilancia que incluya revisiones periódicas por lo menos cada 4 meses (Cortés y cols., 2009).

1.2 Lesiones liquenoides bucales

Las lesiones liquenoides bucales (L. liquenoides), son reacciones inflamatorias caracterizadas por una mucositis de interfaz (Sehgal y cols., 2011). El término *"liquenoide"* es un término genérico que se utiliza como descripción histopatológica para las células inflamatorias que se disponen en el tejido conectivo (Sehgal y cols., 2011).

Las L. liquenoides son lesiones mucocutáneas, clínica e histopatológicamente similares al LP e incluso indistinguibles en algunas de sus manifestaciones (Kamath y cols., 2015), pero que no reúnen todos los criterios clínico-histopatológicos descritos para el diagnóstico de LP (Cortés y cols., 2009); sin embargo, en la mayoría de los casos las L. liquenoides resultan ser dilemas diagnósticos para los clínicos y patólogos (Hiremath y cols., 2011). A pesar de la similitud clínica e histopatológica, la etiología, el pronóstico y el tratamiento de las L. liquenoides es distinto al de LP (Hiremath y cols., 2011). Algunos estudios han descrito posibles diferencias clínicas e histopatológicas que las distinguen (Kamath y cols., 2015).

Las L. liquenoides han sido denominadas de diversas formas a lo largo del tiempo como *lesiones liquenoides bucales, reacciones liquenoides bucales, reacciones liquenoides, reacciones liquenoides inducidas por fármacos, estomatitis liquenoide de contacto* e incluso

como *enfermedad liquenoide bucal* (Kamath y cols., 2015; Mravak-Stipetic y cols., 2014). El término *"lesiones liquenoides bucales"* parecer ser el más adecuado para denominarlas y asi evitar mayor confusión (Kamath y cols., 2015).

1.2.1 Epidemiologia de las lesiones liquenoides bucales

Las L. liquenoides son menos frecuentes que su contra parte cutánea. Pueden presentarse L. liquenoides junto con lesiones cutáneas o bien pueden afectar una única localización clínica. Cuando ocurren, afectan más a personas adultas, son raras en niños, y se presentan con mayor frecuencia en mujeres (60%) (Ahlgren y cols., 2014) de mediana edad, con un promedio de 46 años (Aminzadeh y cols., 2013; Schlosser, 2010), e incluso de 60 años (Ahlgren y cols., 2014), pero pueden presentarse en ambos sexos y a cualquier edad. Las cifran varían mucho de acuerdo al tipo de lesión liquenoide de la cual se trate (Aminzadeh y cols., 2013; Schlosser, 2010).

1.2.2 Etiología de las lesiones liquenoides bucales

Las L. liquenoides pueden ser reactivas o idiopáticas. En las L. liquenoides reactivas, la etiología se basa en la presencia de un agente extrínseco que actúa como hapteno (Hiremath y cols., 2011; Sehgal y cols., 2011) y que por ende provoca una respuesta de hipersensibilidad retardada (Lukács y cols., 2015) tipo IV (Reddy y cols., 2012). El ingreso del factor causal extrínseco puede ser por contacto, inhalación o ingesta del agente causal (Lukács y cols., 2015). Estas lesiones pueden ocurrir luego de varias semanas, meses o años tras iniciar el uso del agente (fármaco, alimento, etc.) (Lukács y cols., 2015; Schlosser, 2010).

Algunos de los factores asociados al desarrollo de las L. liquenoides son la presencia de materiales dentales de restauración (amalgama, composite, ionómero de vidrio, acrílico, porcelana, oro, etc.) (Ahlgren y cols., 2014; Al-Hashimi y cols., 2007), ingesta de fármacos (principalmente inhibidores de la enzima convertidora de angiotensina, antiinflamatorios no esteroideos (Al-Hashimi y cols., 2007), hipoglucemiantes (Mozaffari y cols., 2016; Kaomongkolgit, 2010) y penicilina (Al-Hashimi y cols., 2007), aunque también se han descrito L. liquenoides asociadas con un número mayor de fármacos como antiretrovirales (Gorouhi y cols., 2014; Gorsky y cols., 2011); enfermedad de injerto contra huésped (EICH), y otros (comida y saborizantes) (Kamath y cols., 2015; Ahlgren y cols., 2014; Aminzadeh y cols., 2013; Hiremath y cols., 2011).

1.2.3 Presentación clínica de las lesiones liquenoides bucales

Las L. liquenoides comparten características clínicas con el LP y de igual forma, también pueden presentarse en una variedad de subtipos clínicos que incluyen lesiones reticulares, atróficas, erosivas, ampollosas y queratósicas (Kamath y cols., 2015; Al-Hashimi y cols., 2007), también se han descrito casos de L. liquenoides en placa o parches erosivos con *estrías de Wickham* (Kamath y cols., 2015).

Las L. liquenoides generalmente son unilaterales, poco simétricas y frecuentemente puede tener relación topográfica con materiales dentales de restauración (Lukács y cols., 2015; Aminzadeh y cols., 2013; Hiremath y cols., 2011; Cortés y cols., 2009; Al-Hashimi y cols., 2007).

La mayoría de las L. liquenoides afectan bordes laterales de lengua, mucosa yugal posterior yzona retromolar, pero también pueden afectar encía, paladar, mucosa labial y borde bermellón. (Lukács y cols., 2015; Aminzadeh y cols., 2013; Hiremath y cols., 2011; Al-Hashimi y cols., 2007, Issa y cols., 2005). Algunas presentan sintomatología, principalmente sensación de quemazón, hormigueo y/o queilitis (Ahlgren y cols., 2014).

1.2.4 Clasificación de las lesiones liquenoides bucales

Actualmente se cuenta con tres clasificaciones para las L. liquenoides:

Clasificación de la OMS

Incluye criterios clínicos e histológicos para el diagnóstico del LP, el diagnóstico de L. liquenoides basado en esta clasificación es más por exclusión que por inclusión (Kamath y cols. 2015). Aquellas lesiones que no completen la totalidad de los criterios clínicos e histológicos descritos para LP, son diagnosticadas como L. Liquenoides (van der Meij y cols., 2003) (Anexo 2).

Clasificación propuesta por van der Waal (2009)

Se basa en los factores etiológicos de las lesiones, e incluye:

- *L. liquenoides asociadas topográficamente con restauraciones de amalgama*. Son el resultado de una estomatitis por contacto alérgica (hipersensibilidad mediada inmunológicamente de tipo retardada), las lesiones se encuentran en relación topográfica directa con el material dental de restauración (Kamath y cols. 2015; Al-Hashimi y cols., 2007; van der Waal, 2009).

- *L. liquenoides relacionadas a fármacos.* Aparecen en asociación temporal con la ingesta de ciertos fármacos, principalmente hipoglucemiantes, inhibidores de la enzima convertidora de angiotensina y antiinflamatorios no esteroideos (Kamath y cols. 2015; Al-Hashimi y cols., 2007; van der Waal, 2009).
- *L. liquenoides en EICH crónica.* En pacientes con EICH (Kamath y cols. 2015; Al-Hashimi y cols., 2007; van der Waal, 2003).
- *L. liquenoides no clasificables* (cambios eritematosos limitados a la encía sin signos de LP "clásico" en ninguna otra parte de la cavidad bucal, o lesiones que tienen un aspecto LP-like pero que les falta una o más características clínicas como la bilateralidad) (Kamath y cols. 2015; Al-Hashimi y cols., 2007; van der Waal, 2003).

Esta clasificación es práctica, restrictiva y reflectiva de los aspectos clínicos de la condición. El inconveniente que tiene es que no se incluyen criterios de diferenciación histopatológica (Kamath y cols. 2015; Al-Hashimi y cols., 2007; van der Waal, 2003).

Clasificación de Issa y cols. (2005)

Consiste en un listado basado en el sitio afectado y la asociación con algun agente causal. Sugiere una asociación topográfica intima de L. liquenoides con amalgama y otros materiales que pueden producir una relación de causa-efecto y que puede ser usada en la nomenclatura de las lesiones, van der Meij ha sugerido separar este tipo de lesiones en una categoría distinta denominándolas como reacciones liquenoides de contacto (Kamath y cols., 2015; Issa y cols., 2005).

1.2.5 Histopatología de las lesiones liquenoides bucales

Las L. liquenoides se caracterizan por infiltrado inflamatorio difuso que se dispone sobre la lámina propia superficial y profunda (de manera focal o generalizada), el infiltrado inflamatorio es de predomino linfo-histiocítico con presencia de células plasmáticas, eosinófilos y neutrófilos además se observan células inflamatorias perivasculares en el tejido conectivo profundo (Aminzadeh y cols., 2013; Hiremath y cols., 2011; Cortés y cols., 2009), incontinencia de pigmento melánico (Sehgal y cols., 2011), número menor de células de Langerhans comparado con LP, la presencia de mastocitos intactos subepiteliales es más discreta en comparación con el LP, el número de mastocitos degranulados subepiteliales y en tejido conectivo profundo es mayor (Devi y cols., 2014), puede haber formación de folículos linfoides que consisten en células plasmáticas y neutrófilos. No hay aumento en la vascularidad ni tampoco la presencia de material PAS positivo a nivel de la membrana basal (Kamath y cols., 2015; Devi y cols., 2014).

Los cambios epiteliales incluyen paraqueratosis focal (Mravak-Stipetic y cols., 2014), interrupción focal de la capa granular, presencia de cuerpos coloides en las capas granular y queratinizada (Kamath y cols., 2015; Mravak-Stipetic y cols., 2014), infiltración de células inflamatorias en capas suprabasales más que en las capas basales y parabasales, la capa basal puede presentar degeneración extensa, focal e incluso puede permanecer relativamente intacta, formación de vesículas espongióticas, queratinocitos en apoptosis y formación de cuerpos coloides. (Hiremath y cols., 2011).

1.2.6 Diagnóstico de las lesiones liquenoides bucales

El diagnóstico se fundamenta, de la misma forma que en el LP, en la correlación clínico-histopatológica (Aminzadeh y cols., 2013; van der Meij y col., 2003). El factor causal identificado puede ser confirmado luego de retirarlo o suspenderlo y observar la regresión de las lesiones. Cuando se sospecha que el factor causal es un material dental, se pueden realizar pruebas con parches epicutáneos, si se obtienen resultados positivos, se indica remplázalos para ayudar a la resolución de las lesiones (Kamath y cols., 2015). En el caso de las L. liquenoides por fármacos es esencial la historia de exposición a fármacos, retirar el fármaco sospecho de ser el causante de las L. liquenoide favorece la resolución de las lesiones; sin embargo, por lo general esto ocurre muy lentamente después de varias semanas, meses o incluso años (Lukács y cols., 2015; Hiremath y cols., 2011; Al-Hashimi y cols., 2007; Schlosser, 2010).

1.2.7 Transformación maligna de las lesiones liquenoides bucales

De igual forma que en el LP la mayor complicación de las L. liquenoides es la posibilidad de transformación maligna (Cortés y cols., 2009). Se han reportado tasas de transformación maligna para las L. liquenoides de 2.1 y hasta 6.5% (Kamath y cols., 2015 y Cortés y cols., 2009). Estudios anteriores han descrito que las L. liquenoides tienen una elevada tasa de malignización comparada con el LP (Mravak-Stipetic y cols., 2014; Hiremath y cols., 2011), principalmente en L. liquenoides asociadas a restauraciones con amalgama (Larsson y cols., 2005); sin embargo, otros estudios concluyen en que no existe información suficiente para poder asegurar si hay diferencias entre las tasas de transformación maligna del L. liquenoides y LP (Fitzpatrick y cols., 2014).

La transformación maligna en el grupo de L. liquenoides basada en un seguimiento promedio de varios meses (hasta 53.8) se calcula en un 0.71% por año. La duración del período de seguimiento antes de la transformación maligna va de un rango de 11 a 70 meses, con una media de 40 meses, por lo que van der Meij recomienda revisiones dos veces al año en los pacientes con L. liquenoides en pro de una detección temprana de una posible transformación maligna (Kamath y cols., 2015; van der Meij y cols., 2003).

Algunos de los posibles factores extrínsecos asociados con la posibilidad de transformación maligna en las L. liquenoides, son el consumo de alcohol, tabaco, algunos fármacos como los antihipertensivos y antiretrovirales, así como la infección por *Candida spp* (Mravak-Stipetic y cols., 2014); el factor intrínseco más importante es la inflamación crónica que caracteriza a este tipo de lesiones y por ende todos los productos derivados de dicho proceso (Cortés y cols., 2009). Además recientemente se ha descrito la posibilidad de un fenómeno de *"cancerización de campo"* lo que predispone a los pacientes a un mayor riesgo de presentar neoplasias malignas múltiples o multifocales (Cortés y cols., 2009).

1.2.8 Tratamiento de las lesiones liquenoides bucales

El tratamiento para las L. liquenoides se basa en identificar y retirar el factor causal (Aminzadeh y cols., 2013), una vez que esto se logra, la resolución de las lesiones ocurre al cabo de algunas semanas, meses y en los casos más difíciles después de años (Lukács y cols., 2015; Schlosser, 2010), el tiempo de resolución depende del tipo de L. liquenoides y su relación con el agente causal (Al-Hashimi y cols., 2007).

Para el control de las L. liquenoides sintomáticas el manejo y tratamiento sigue la ruta empírica adoptada para el LP, los corticosteroides (Kamath y cols., 2015). En el caso de L. liquenoides presuntamente asociadas a materiales dentales, aunado a un resultado positivo en la prueba de parche epicuáaneo, combinado con la localización de las lesiones y la relación topográfica con restauraciones dentales, son considerados factores pronósticos favorables ante el reemplazo de estas por otros materiales dentales alternativos (Kamath y cols., 2015; Ahlgren y cols., 2014; Hiremath y cols., 2011). En aquellos casos donde ha sido posible detectar cual es el fármaco o fármacos causales, es necesario que sea retirado y reemplazado por el médico que lo prescribió, siempre y cuando exista una alternativa que no ponga en peligro la salud del paciente. Se ha postulado que existe una sensibilización de la mucosa bucal debido al fármaco agresor, el cual persiste como un factor independiente incluso después de retirarlo (Farhi y cols., 2010).

El tratamiento de las L. liquenoides asociadas con EICH sigue la ruta inmunosupresora adoptada para la condición médica principal (Kamath y cols., 2015).

En caso de que las L. liquenoides no remitan debe llevarse a cabo un protocolo de vigilancia que incluya revisiones periódicas cada cuatro meses para detectar cambios que sugieran un procesos de malignización (Cortés y cols., 2009). Asimismo, mantener una higiene bucal apropiada, remover la placa dentobacteriana acumulada, el cálculo y demás películas en la superficie de las restauraciones, y el uso de enjuagues profilácticos pueden ser de gran utilidad para eliminar los factores desencadenantes.

2. PLANTEAMIENTO DEL PROBLEMA Y JUSTIFICACIÓN

El liquen plano bucal (LP) y las lesiones liquenoides bucales (L. liquenoide) pueden presentar características clínicas e histopatológicas similares, lo que puede dificultar su diagnóstico, y como consecuencia, su correcto tratamiento y adecuando seguimiento, dado que del 1 a1 5% de las L. liquenoides pueden presentar transformación maligna, mientras que el LP puede presentarla en el 1% o menos de los casos; puesto que a pesar de que ambas entidades tienen etiología diferente y distintas tasas de transformación maligna, en ocasiones son manejadas de forma similar.

El presente estudio pretende caracterizar clínica e histopatológicamente a un grupo de sujetos con diagnóstico previo de LP o L. liquenoide, así como describir los posibles factores asociados a la presencia de ambas entidades, mediante la revisión de expedientes clínicos y muestras histológicas pertenecientes a pacientes del Instituto Nacional de Ciencias Médicas y Nutrición Salvador Zubirán.

La correcta identificación de las diferencias clínicas e histopatológicas entre ambas entidades facilitará su correcto diagnóstico, base para el manejo correcto de los pacientes afectados, favoreciendo así la calidad de vida de los pacientes, particularmente en aquellos con un mayor riesgo de transformación maligna, relacionado principalmente con el subtipo clínico y la localización de las lesiones.

3. OBJETIVOS

Objetivo general

Establecer las posibles diferencias clínicas e histopatológicas entre el liquen plano bucal y las lesiones liquenoides bucales en pacientes del Instituto Nacional de Ciencias Médicas y Nutrición Salvador Zubirán, en el período comprendido de enero de 2001 a mayo de 2016.

Objetivos específicos

- Describir las características clínicas de LP y de las L. liquenoides
- Describir los hallazgos histopatológicos de LP y L. liquenoides
- Identificar la posible asociación entre los factores predisponentes, con la presencia de L. liquenoides comparada con LP

4. MATERIAL Y MÉTODO

Estudio trasversal, retrolectivo, observacional y comparativo, que se realizó en el Instituto Nacional de Ciencias Médicas y Nutrición Salvador Zubirán (INCMNSZ), mediante la recolección de datos de los expedientes clínicos y la revisión de muestras histológicas de pacientes con diagnóstico previo de LP o L. Liquenoide, en un período comprendido de enero de 2001 a mayo de 2016.

Criterios de inclusión:

- Pacientes con diagnóstico previo de LP o L. Liquenoides de la clínica de Patología bucal del Departamento de Dermatología.
- Pacientes con expediente clínico físico y electrónico.
- Pacientes con diagnóstico histopatológico de LP, L. Liquenoides o mucositis de interfaz registrado en el SIPAM.

Criterios de eliminación:

- Pacientes con muestra histológica insuficiente o ausente para valoración microscópica.
- Pacientes con muestra histológica que corresponda a otra entidad diferente a LP o L. Liquenoide.

Liquen plano bucal.- Lesiones que cumplieran con los criterios diagnósticos de LP modificados de la OMS (2003) (van der Meij y van der Waal, 2003).

Lesiones liquenoides bucales.- Lesiones que no cumplan los criterios diagnósticos de LP modificados de la OMS (2003) (van der Meij y van der Waal, 2003)

Cuadro 3. Definición operacional de las variables dependientes

Variable	Tipo	Medición	Descripción
Sexo	Nominal	1= Femenino 2= Masculino	Según lo expresado en el expediente clínico
Edad	Continua	Años	Tiempo de vida del individuo
Síntomas iniciales	Nominal	0= No 1= Si	Dolor, ardor o quemazón antes del diagnóstico de LP o L. liquenoide
Enfermedades sistémicas	Nominal	0= No 1= Si	Enfermedades sistémicas diagnosticadas con anterioridad al diagnóstico de LP o L. liquenoide
Fármacos sistémicos	Nominal	0= No 1= Si	Consumo de fármacos al momento del diagnóstico de LP o L. liquenoide y/o hasta tres meses antes
Prótesis bucal	Nominal	0= No 1= Si	Uso de prótesis bucal fija o removible, parcial o total
Obturaciones dentales	Nominal	0= No 1= Si	Obturaciones según el expediente clínico, con amalgama, composite, u otro material de uso dental
Bordes dentales cortantes	Nominal	0= No 1= Si	Según lo encontrado en el expediente clínico
Exposición a tabaco	Nominal	0= No 1= Si 2= Consumió	Consumo actual o pasado según el expediente clínico
Exposición a alcohol	Nominal	0= No 1= Si 2= Consumió	Consumo actual o pasado según el expediente clínico

Cuadro 3. Definición operacional de las variables dependientes (continuación)

Variable	Tipo	Medición	Descripción
Subtipo clínico de lesión	Nominal	1= Reticular 2= Placa 3= Atrófica 4= Hipertrófica 5= Erosiva 6= Papular 7= Ampollosa	Apariencia clínica de la(s) lesiones según lo expresado en el expediente clínico
Bilateralidad	Nominal	0= No 1= Si	Presencia de lesiones en ambos lados de la cavidad bucal (derecho e izquierdo), según lo expresado en el expediente clínico
Simetría	Nominal	0= No 1= Si	Característica de las lesiones según lo expresado en el expediente clínico
Color	Nominal	1= Blanco 2= Rojo 3= Mixta	Según lo expresado en el expediente clínico
Hiperqueratosis	Nominal	0= No 1= Ortoqueratosis 2= Paraqueratosis	Engrosamiento de la capa de paraqueratina u ortoqueratina
Atrofia	Nominal	0= No 1= Focal 2= Generalizada	Disminución en el número de capas celulares del epitelio
Acantosis	Nominal	0= No 1= Focal 2= Generalizada	Aumento en el grosor de la capa granular del epitelio
Procesos epiteliales en *"dientes de sierra"*	Nominal	0= No 1= Focal 2= Generalizada	Procesos epiteliales alargados y delgados con apariencia en *"dientes de sierra"*

Cuadro 3. Definición operacional de las variables dependientes (continuación)

Variable	Tipo	Medición	Descripción
Cuerpo de *Civatte*	Nominal	0= No 1= Si	Glóbulos eosinófilos homogéneos a nivel de la capa basal, lamina propia superficial o en estratos parabasales y superficiales del epitelio
Degeneración de la capa basal	Nominal	0= No 1= Focal 2= Generalizada	Perdida de la continuidad de la capa basal
Espacio de *"Max Joseph"*	Nominal	0= No 1= Focal 2= Generalizada	Hendiduras a nivel de la inferfaz entre en epitelio y el tejido conectivo, por la degeneración de los queratinocitos basales y la ruptura de las unidades de anclaje
Incontinencia del pigmento melánico	Nominal	0= No 1= Si	Pigmento melánico en la lámina propia superficial
Distribución del infiltrado inflamatorio	Nominal	1= Banda 2= Difuso	Infiltrado inflamatorio bien definido (en banda) o no definido (difuso)
Cantidad del infiltrado inflamatorio	Nominal	1= Leve 2=Moderado 3= Intenso	Cantidad del infiltrado inflamatorio
Tipo de infiltrado inflamatorio	Nominal	1= Linfocitario 2= Mixto	Linfocitario (estrictamente linfocitario o linfo-histiocítico) o mixto (células plasmáticas, mastocitos, eosinófilos, neutrófilos)
Localización del infiltrado inflamatorio	Nominal	1= Lamina propia superficial 2= Lamina propia profunda	Superficial o profundo

Procedimiento para la obtención de datos

Se realizó una búsqueda en la base de datos de la clínica de Patología bucal del Departamento de Dermatología del INCMNSZ, en la cual se identificó a los pacientes con diagnóstico previo de LP, L. liquenoide o mucositis de interfaz que contaran con los criterios de inclusión. Una vez que se les asigno un número de identificación, se realizó el llenado de la ficha de recolección de datos, especialmente diseñada para el presente estudio (Anexo 3). La información fue obtenida mediante una fuente de información secundaria (expediente clínico físico y electrónico del paciente).

Se identificaron un total de 104 pacientes bajo los siguientes rubros en el apartado de diagnóstico: *Liquen plano, LP, Lesiones reticulares, Lesiones liquenoides* y *LL* en el período comprendido de enero de 2001 a mayo de 2016. De estos 104 pacientes, el 56.7% (59 pacientes) no fueron incluidos en el presente estudio, debido a que no cumplieron con los criterios de inclusión (en la mayoría de ellos no se realizó estudio histopatológico que confirmara el diagnóstico de LP, L. liquenoide o mucositis de interfaz), quedando únicamente un total de 45 pacientes, que corresponden al 43.3% de los 104 pacientes inicialmente identificados. Se llenó la ficha de recolección de datos que incluyó datos demográficos (nombre, número de expediente, edad, fecha de nacimiento, sexo, lugar de nacimiento, lugar de residencia, escolaridad y ocupación), clínicos (diagnóstico previo de LP, L. liquenoide o mucositis de interfaz, fecha de diagnóstico, sintomatología y fecha de inicio de la sintomatología, presencia de lesiones por LP o L. liquenoide en otras mucosas, diagnóstico de otras enfermedades sistémicas, historia de fármacos utilizados en los últimos 3 meses, uso de prótesis bucal, presencia de obturaciones dentales y material usado, bordes dentales cortantes, historia de consumo de tabaco y alcohol, etc.).

A partir del expediente clínico se obtuvo la información relacionada al aspecto clínico de las lesiones bucales, identificando las visitas a la clínica de Patología bucal del Departamento de Dermatología. Se registró el aspecto clínico inicial de las lesiones (reticulares, papulares, en placa, atróficas, erosivas, o ampollosas), la distribución de las mismas (bilateral o unilateral), simetría, color (blancas, rojas o mixtas), localización (mucosa labial superior, mucosa labial inferior, mucosa bucal derecha, mucosa bucal izquierda, dorso de lengua, borde lateral de lengua derecho, borde lateral de lengua izquierdo, vientre de lengua, piso de boca, paladar duro, paladar blando, orofaringe y encía), tamaño de las lesiones (largo por ancho) en centímetros, presencia de candidiasis en la primer cita (mediante diagnóstico clínico únicamente) y tipo, y la información relativa a los tratamientos antimicóticos previamente administrados.

En los pacientes que contaron con visitas de seguimiento, se registró el control de factores agravantes generales (terapia psicoemocional, control del dolor por parte de la clínica del dolor, control de enfermedades sistémicas, supresión o sustitución de fármacos), y el control de factores agravantes locales (control de higiene bucal, sustitución de obturaciones dentales, eliminación de bordes dentales, cambio de prótesis dentales, eliminación de alimentos, eliminación de alcohol y tabaco), el tratamiento recomendado (corticoesteroides tópicos, sistémicos o perilesionales; inhibidores de la calcineurina; retinoides; antifúngicos; nombre, concentración, dosis, frecuencia y duración), la fecha de diagnóstico y tiempo de tratamiento, presencia o disminución en la sintomatología (dolor, quemazón, escozor u otro), EVA inicial y en el seguimiento, disminución en el tamaño de las lesiones, resolución total (fecha), recaídas (fecha) y en su caso, transformación maligna (fecha).

En la ficha de recolección de datos, se registraron los datos de identificación (número y fecha de la biopsia), así como el sitio de donde fue tomada (mucosa labial superior, mucosa labial inferior, mucosa bucal derecha, mucosa bucal izquierda, dorso de lengua, borde lateral de lengua derecho, borde lateral de lengua izquierdo, vientre de lengua, piso de boca, paladar duro, paladar blando, orofaringe y encía). Una vez revisados los expedientes clínicos de los 45 pacientes y completadas las fichas de recolección de datos (Anexo 3) en la sección de datos generales, datos clínicos, examen bucal y tratamiento inicial y seguimiento a 6 meses, se solicitaron las laminillas histológicas con tinción de hematoxilina y eosina (H&E) de los 45 casos al archivo del Laboratorio de Patología del INCMNSZ, uno de ellos fue eliminado por no contar con material histológico suficiente para el análisis, quedando una muestra final de 44 casos. De ellos, 22 (50%) correspondieron a LP, 11 (25.0%) a L. liquenoide y 11 (25.0%) fueron diagnosticados con el término genérico de mucositis de interfaz.

Análisis histopatológico

Cada laminilla fue analizada histopatológicamente previa estandarización de las examinadoras, (MSL/MGC). Se registró la presencia de hiperqueratosis (ortoqueratosis, paraqueratosis), atrofia epitelial (focal o generalizada), papilomatosis, acantosis (focal o generalizada), linfocitos intraepiteliales (localización [estrato basal, estrato espinoso, estrato superficial], procesos epiteliales en *"dientes de sierra"* (focales o generalizados), cuerpos de *Civatte* (localización [estrato superficial, estrato espinoso, estrato basal, capa basal, lamina propia superficial]), espacio de *"Max-Joseph"* (focal o generalizado), degeneración de la capa basal (focal o confluente) e incontinencia de pigmento melánico

(localización [lamina propia superficial, lamina propia profunda]), espongiosis, escamatización y edema.

Asimismo se registró la presencia o ausencia de cambios arquitectónicos o citológicos en las muestras. Dentro de los cambios arquitectónicos se buscó intencionadamente la pérdida de la estratificación epitelial, la pérdida de la polaridad en la capa basal, la hiperplasia del estrato basal, mitosis anormales e incremento en el número de mitosis, los procesos epiteliales en forma de gota, y la queratinización individual con o sin presencia de perlas de queratina. Dentro de los cambios citológicos se valoró la variación en el tamaño celular y nuclear, el pleomorfismo celular y nuclear, la pérdida de la relación núcleo-citoplasma, la presencia de figuras mitosoides, y el hipercromatismo nuclear y nucléolos prominentes, datos que permitieron identificar la posibilidad de displasia epitelial, y su gradificación.

El infiltrado inflamatorio se registró con base en el tipo celular predominante (histiocitos, células plasmáticas, mastocitos, neutrófilos, eosinófilos) su distribución (en banda, difuso, focal o perivascular), cantidad (leve, moderado o intenso), y su localización (lámina propia superficial, lámina propia media, lámina propia profunda).

Una vez realizada la revisión de las muestras histológicas y habiendo tomado en cuenta los datos clínicos de cada paciente, los casos con diagnóstico histológico inicial de mucositis de interfaz se reasignaron en el grupo de LP o L. liquenoide según correspondiera, quedando finalmente un total de 24 (54.5%) pacientes con diagnóstico de LP y 20 (45.4%) pacientes con diagnóstico de L. liquenoide.

El diagnóstico final para cada caso de mucositis de interfaz se otorgó previa correlación clínico-patológica utilizando los criterios modificados para LP de la OMS, según correspondió:

a) Para un diagnóstico de LP debe existir completo cumplimiento de los criterios clínicos e histopatológicos.

b) Un diagnóstico de L. liquenoide es bajo cualquiera de las siguientes condiciones:

i) Clínicamente típico de LP pero histológicamente solo compatible con LP

ii) Histológicamente típico de LP pero clínicamente solo compatible con LP

iii) Clínicamente compatible con LP e histológicamente compatible con LP

Análisis estadístico

Se utilizó estadística descriptiva de acuerdo a las características de cada variable, porporciones para las variables categóricas y medianas e intervalos intercuatilares para las variables continuas. El análisis bivariado para realizar la comparación entre grupos se realizo utilizando pruebas de X^2 para las variables cualitativas (cuando los valores fueron menores a los esperados se utilizo la prueba exacta de Fisher). Se consideró una diferencia significativa para $p \leq 0.05$ a dos colas. El programa estadístico utilizado fue JMP 11.0.0 v. 2013.

5. RESULTADOS

En el presente estudio se incluyeron 44 pacientes con diagnóstico clínico e histopatológico de liquen plano bucal o lesión liquenoide bucal (LP: 24/54.5%; L. liquenoide: 20/45.5%). La mayor parte fueron mujeres (38/44, 86.4%), con una mediana de edad de 64 (Q_1-Q_3: 50-69) años, frecuencia similar a lo encontrado al analizar ambos grupos por separado (LP: 64 [Q_1-Q_3: 48.5-70.5] años y L. liquenoides: 63.5 [Q_1-Q_3: 51-69.5] años). El 68.2% de los sujetos de estudio residían en la Ciudad de México (30/44), con un nivel de escolaridad media superior y superior en 29 de ellos (65.9%). Más de la mitad se dedicaban a labores en el hogar (25/44, 56.8%), 17 (38.6%) eran empleados y solo dos (4.6%) desempleadas.

Enfermedades sistémicas en pacientes con LP y L. liquenoide. Los 44 sujetos de estudio presentaron al menos tres enfermedades sistémicas al momento del diagnóstico de LP o L. liquenoide, más de la mitad de los sujetos en ambos grupos presentaban HTA (26/44) (p=0.580). En el grupo de LP, se observó una frecuencia más alta de enfermedades sistémicas que en el grupo de L. liquenoide, resultando la proporción de hepatopatías (79.2% *vs.* 25%, p=0.002) y enfermedades autoinmunes (50% *vs.* 25%, p=0.036) significativamente mayor; si bien el grupo de LP presentó una proporción mayor de diabetes mellitus tipo 2 o intolerancia a los carbohidratos en contraste con el grupo de L. liquenoide, las proporciones no mostraron diferencias estadísticamente significativas (p=0.119). De manera interesante, el 40% de los pacientes con L. liquenoide (8/20) tenían una neoplasia maligna de base en órgano sólido, en contraste con el 29.2% de los pacientes con LP (7/24) (p=0.450) (Cuadro 4).

Fármacos sistémicos en pacientes con LP y L. liquenoide. Como se describe en el Cuadro 4, el 90.9% (40/44) se encontraba bajo tratamiento farmacológico sistémico con más de un fármaco al momento del diagnóstico de LP o L. liquenoide y/o hasta tres meses previos a éste. Los fármacos sistémicos más utilizados fueron los cardiovasculares (50%), hipoglucemiantes (30%) (p=0.496), hipolipemiantes (25%), y particularmente en el grupo de L. liquenoide, los fármacos de uso psiquiátrico (6/18, 33.3%) (p=0.136).

Factores predisponentes en pacientes con LP y L. liquenoide. El Cuadro 5 describe los principales factores predisponentes por grupo de estudio. Respecto a la exposición a alcohol y/o tabaco, los dos grupos de pacientes presentaron proporciones similares; si bien, éstas fueron ligeramente mayores para el grupo de L. liquenoide, la diferencia con relación a alcohol (17/20, 85% *vs.* 17/24, 70.8%) (p=0.257) y tabaco (12/20, 60% *vs*. 13/24, 54.2%) (p=0.697), no resultó significativa. El promedio de edad de inicio en el consumo de alcohol y tabaco fueron 21 y 22 años, respectivamente.

El 70.5% (31/44) de los pacientes eran portadores de prótesis bucal, encontrándose una proporción significativamente mayor en el grupo de pacientes con LP (87.5%) comparado con el de L. liquenoide (50%) (p=0.005). El tipo de prótesis más usada fue la removible (18/44, 40.9%), y de extensión parcial (30/44, 68.2%). El 75.5% (31/44) de los pacientes presentaban obturaciones dentales, particularmente amalgama (71%), siendo ligeramente mayor en los pacientes con L. liquenoide que con LP (13/15, 86.6% *vs.* 10/16, 62.5%) (p=0.117). Ocho pacientes (18.2%) presentaban bordes dentales cortantes. No se encontró asociación entre la historia de consumo de alcohol y/o tabaco, las obturaciones dentales, los bordes cortantes dentales y la presencia de LP o L. liquenoide (Cuadro 5).

Características clínicas de las lesiones en pacientes con LP y L. liquenoide. El Cuadro 6 presenta las características clínicas bucales encontradas en los 44 pacientes, por tipo de lesión. Más del 75% (34/44) de los pacientes reportaron sintomatología inicial, 90% de los pacientes con L. liquenoide, en comparación con poco más de dos tercios (66.7%) en el grupo de LP, pero no hubo diferencia estadísticamente significativa (p=0.057). En ambos grupos la sensación de quemazón/ardor fue el síntoma más común (23/34, 67.6%), seguido por el dolor (18/34, 52.9%) y el escozor (6/34, 17.6%).

Una pequeña proporción de los pacientes (15.9%) (7/44) reportaron episodios previos; de ellos, cinco fueron del grupo de LP (20.8%), reportando en promedio cuatro episodios previos, en contraste con los pacientes de L. liquenoide (2/20, 10%) quienes reportaron solo un episodio previo.

Los pacientes con LP presentaron una proporción significativamente mayor de lesiones reticulares (41.7%), bilaterales (75%) (Figura 1) y con más de un sitio afectado (79.2%), en contraste con los pacientes del grupo de L. liquenoide, en quienes las lesiones fueron principalmente con subtipo clínico combinado siendo erosivo/atrófico especialmente (85%), unilaterales (65%) y afectando uno o más sitios en igual proporción (50%) (Figura 2) (p=0.005, p=0.006 y p=0.041, respectivamente). Aun cuando el 41.8% de los pacientes con LP presentaron lesiones con más de un subtipo clínico, en todas se observó el patrón reticular. El sitio más frecuente de presentación en ambos grupos de pacientes fue la mucosa yugal.

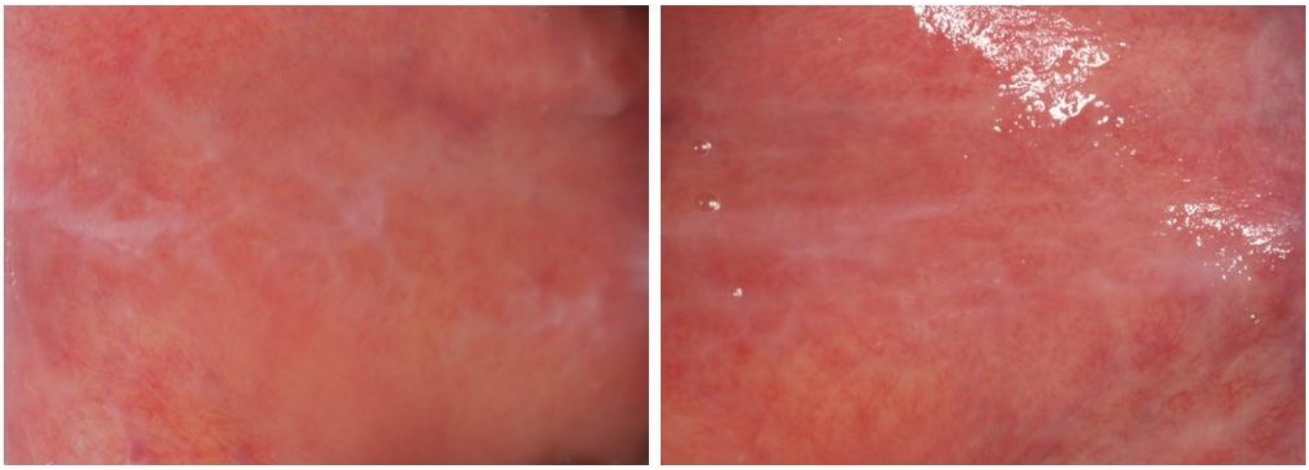

Figura 1. Liquen plano. A) Se observan líneas blanquecinas ligeramente elevadas que se entrelazan, *"estrías de Wickham"* en la mucosa yugal derecha de una paciente de sexo femenino. B) Misma paciente con lesión reticular característica de esta entidad afectando la mucosa yugal izquierda.

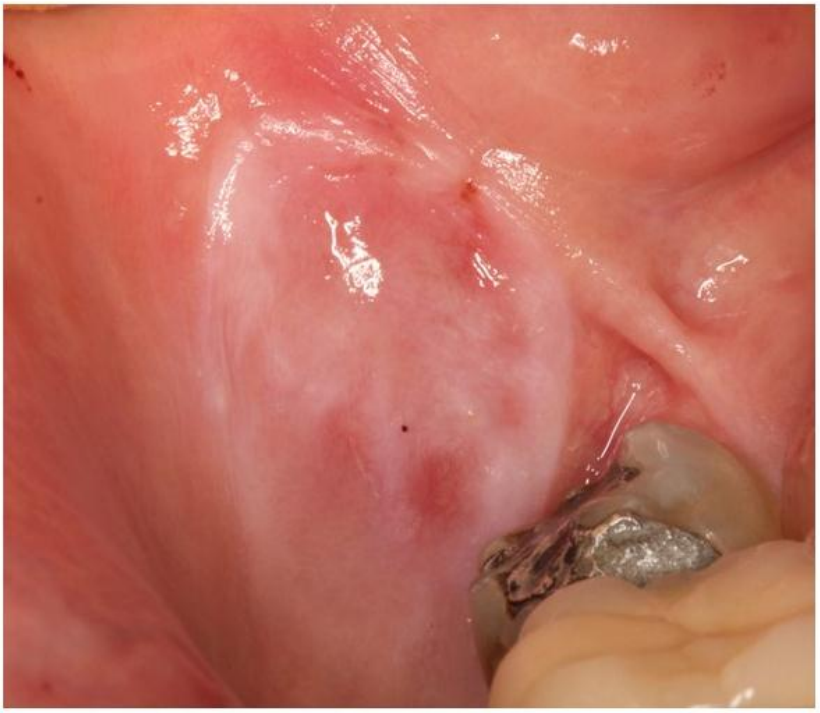

Figura 2. Lesión liquenoide. Lesión blanquecina con áreas eritematosas en mucosa yugal posterior del lado derecho, se observa asociación topográfica directa con obturación de amalgama en segundo molar.

El 59% de los pacientes (26/44) presentó candidiasis bucal (LP: 62.5%, L. liquenoide: 55%), esencialmente la variante eritematosa (93.35%). En los pacientes afectados con candidiasis bucal, el tratamiento de elección fue antimicótico tópico (miconazol gel 2 g. o nistatina, suspensión de 100,000 UI/ml a juicio del médico tratante, con resolución del cuadro en la totalidad de los pacientes estudiados.

Manejo de los pacientes con LP y L. liquenoide. Como se muestra en el Cuadro 7, el manejo que recibieron los pacientes de ambos grupos se basó en tratamiento farmacológico tópico y sistémico. En el grupo de LP, la mayoría de los pacientes (14/24, 58.4%) recibieron inhibidores tópicos de calcineurina, en contraste con el 70% (14/20) de pacientes con L. liquenoide que fueron tratados con corticosteroides tópicos. Adicionalmente, en todos los pacientes tratados con corticosteroides se prescribió de manera profiláctica un antimicótico tópico.

Además del tratamiento farmacológico, en la mayoría de los pacientes de ambos grupos se llevó a cabo el control de los factores agravantes generales (LP: 20/24, 83%, L. liquenoide: 13/20, 65%); y en todos los pacientes se realizó la disminución de los factores locales, los pacientes recibieron por lo menos una de las seis recomendaciones, siendo el control de higiene bucal la más recomendada (100%). En relación al control de factores agravantes generales, el control de enfermedades sistémicas tales como diabetes, hepatopatías, cardiovasculares, enfermedades autoinmunes, etc., fue realizado por el médico tratante en ambos grupos (LP: 18/24, 75% y L. liquenoide: 13/20, 65%).

Hallazgos histopatológicos en muestras histológicas de LP y L. liquenoide. Como se describe en el Cuadro 8, en poco más de la mitad de las muestras (23/44, 52.3%) se observaron áreas de atrofia epitelial particularmente focales (20/23, 87%), sin diferencias entre ambos grupos. En las muestras de LP se observó una proporción significativamente mayor de acantosis (p=0.008) y cuerpos de *Civatte* (p=0.039) (Figura 3) que en las muestras de L. liquenoide. Si bien se observó degeneración de la capa basal en todas las muestras, llama la atención que fue generalizada en 18 (75%) de los 24 casos de LP, en contraste con las muestras de L. liquenoide, en donde se observó con distribución focal en casi dos tercios de las muestras (12/20, 60%) (p=0.017). De manera similar, la mayor proporción de muestras con espacio de *Max Joseph* (Figura 4) se encontró en los casos de LP (6/24, 25% *vs*. 1/20, 5%); sin embargo, estas proporciones no presentaron diferencias significativas (p=0.056). Otras características histológicas tales como procesos epiteliales en *dientes de sierra* (10/24, 42% *vs.* 5/20, 25%) (Figura 5), la cantidad de incontinencia del pigmento melánico (10/24, 42% *vs.* 11/20, 55%) y la presencia de linfocitos intraepiteliales localizados principalmente a nivel del estrato basal (LP: 83.3%, L. liquenoide: 80.0%) no mostraron diferencias significativas.

El tipo, cantidad, distribución y localización del infiltrado inflamatorio reveló diferencias significativas entre ambos grupos de estudio, como se observa en el Cuadro 9. Los casos de LP mostraron con mayor frecuencia infiltrado de tipo linfocitario (54.2%), con distribución en banda (95.8%) intenso (87.5%) y localizado en la lámina propia superficial (75%) (Figura 6) comparado con el grupo de L. liquenoide que presentó con mayor frecuencia un infiltrado de tipo mixto (80%), difuso (70%), leve (50%) y localizado en la lámina propia profunda (60%) (p=0.018, p=<0.001, p=<0.001 y p=0.036 respectivamente).

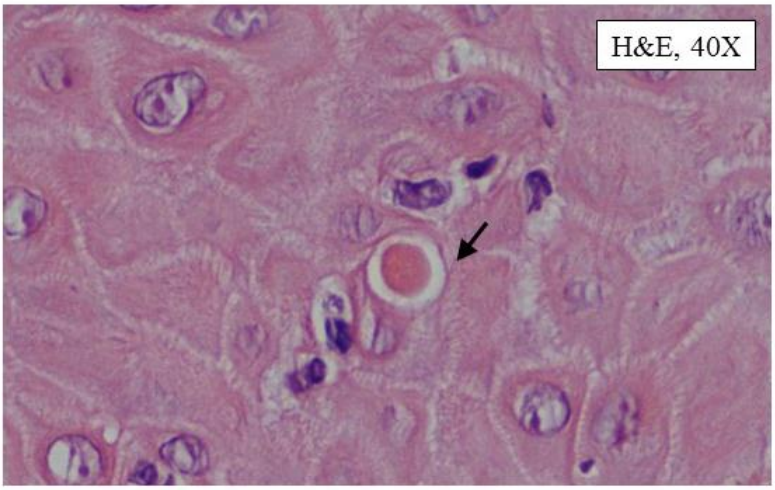

Figura 3. Liquen plano. En esta microfotografía se identifica un glóbulo eosinófilo homogéneo, que corresponde con un *cuerpo de Civatte* (fecha), también conocidos como cuerpos hialinos (H&E, 40X).

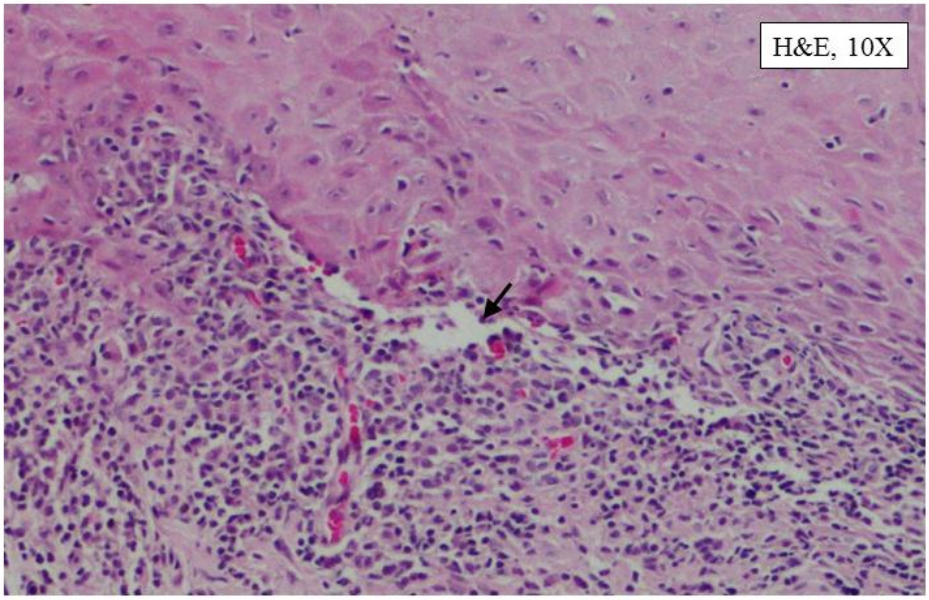

Figura 4. Liquen plano. Fotomicrografía en la cual se observa una hendidura a nivel de la interfaz del epitelio y tejido conectivo (fecha), también llamado *"espacio de Max Joseph"* (H&E, 10X).

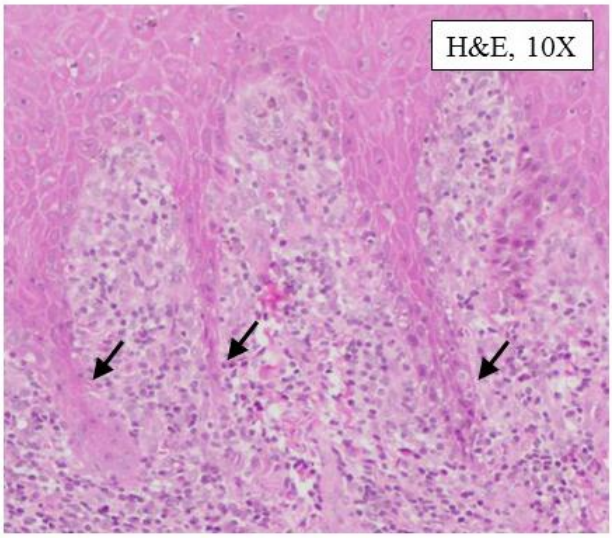

Figura 5. Liquen plano. En esta fotomicrografía se observan los procesos epiteliales delgados y largos (fechas), correspondientes a procesos epiteliales en *"dientes de sierra"* (H&E, 10X).

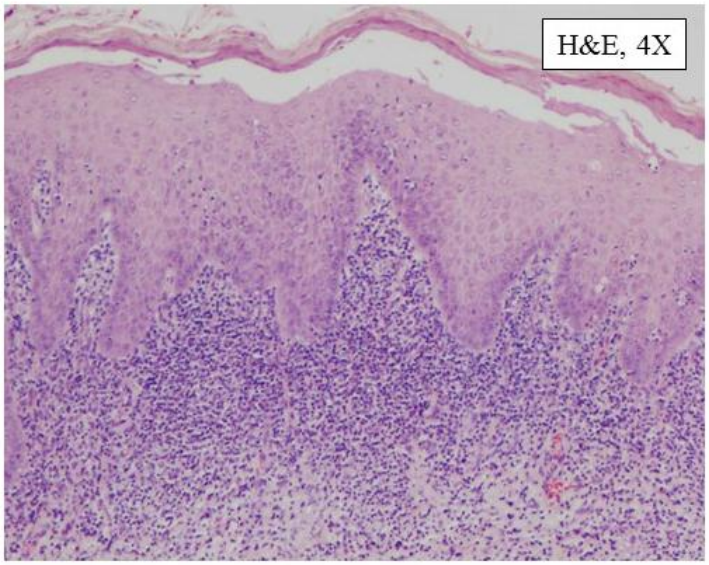

Figura 6. Liquen plano. Fotomicrografía que muestra la distribución y localización del infiltrado inflamatorio linfocitico en banda intenso subepitelial característico de esta entidad (H&E, 4X).

Cuadro 4. Enfermedades sistémicas y fármacos utilizados en 44 pacientes con liquen plano bucal y lesiones liquenoides bucales del INCMNSZ.

	LP (n=24)		L. liquenoide (n=20)		*p*
	n	**(%)**	**n**	**(%)**	
Enfermedad sistémica[1]					
Hepatopatías	19	(79.2)	5	(25.0)	< 0.01[b]
Hipertensión arterial	14	(58.3)	12	(60.0)	0.580[a]
Diabetes mellitus 2/ICHOS	10	(41.6)	4	(20.0)	0.119[b]
Enfermedad autoinmune	12	(50.0)	4	(25.0)	0.036[b]
Neoplasias malignas	7	(29.2)	8	(40.0)	0.450[b]
Enfermedad tiroidea	8	(33.3)	4	(20.0)	0.318[b]
Alteración psiquiátrica	6	(25.0)	6	(30.0)	0.711[b]
Enfermedad gastrointestinal	4	(16.7)	4	(20.0)	0.775[b]
Enfermedad dermatológica	4	(16.7)	3	(15.0)	0.880[b]
Anemia	3	(12.5)	2	(10.0)	0.794[b]
Otra	13	(54.2)	10	(50.0)	0.955[a]
Fármacos[2]					
Cardiovasculares	11	(50.0)	9	(50.0)	0.955[a]
Hipoglucemiantes	8	(36.4)	4	(22.2)	0.498[b]
Hipolipemiantes	5	(22.7)	5	(27.8)	0.743[a]
AINEs	4	(18.2)	2	(11.1)	0.673[b]
Psiquiátricos	3	(13.6)	6	(33.3)	0.260[b]
Anticonvulsivantes	3	(13.6)	2	(11.1)	0.765[b]
Antiretrovirales	2	(9.1)	1	(5.6)	0.847[b]
Quimioterapéuticos	2	(9.1)	1	(5.6)	0.847[b]
Antimicrobianos	1	(4.5)	0	(-)	NA
Diuréticos	2	(9.1)	1	(5.6)	0.847[b]
Inmunomoduladores	1	(4.5)	0	(-)	NA
Antiácidos	1	(4.5)	0	(-)	NA
Otros	13	(59.1)	8	(44.4)	0.381[b]

INCMNSZ: Instituto Nacional de Ciencias Médicas y Nutrición Salvador Zubirán; LP: Liquen plano bu
L. liquenoide: Lesiones liquenoides bucales; ICHOS: Intolerancia a los carbohidratos; AINEs: Antiinflamatorios no esteroideos.
[1]Cada paciente presentó al menos tres enfermedades sistémicas; [2]22 pacientes de LP y 18 pacientes de L. Liquenoide usaban fármacos sistémicos, todos tomaban más de un fármaco. NA= No aplica
[a]Prueba de X^2 [b]Prueba exacta de Fisher

Cuadro 5. Factores predisponentes en 44 pacientes con liquen plano bucal y lesiones liquenoides bucales del INCMNSZ.

	LP (n=24)		L. liquenoide (n=20)		*p*
	n	**(%)**	**n**	**(%)**	
Consumo de alcohol					
No	7	(29.2)	3	(15.0)	
Si	8	(33.3)	6	(30.0)	0.413[a]
Consumió	9	(37.5)	11	(55.0)	
Consumo de tabaco					
No	11	(45.8)	8	(40.0)	
Si	2	(8.4)	0	(-)	0.231[a]
Consumió	11	(45.8)	12	(60.0)	
Prótesis bucal					
No	3	(12.5)	10	(50.0)	0.005 [b]
Si	21	(87.5)	10	(50.0)	
Obturaciones dentales					
No	8	(33.3)	5	(25.0)	0.544[a]
Si	16	(66.6)	15	(75.0)	
Amalgama	10	(62.5)	13	(86.6)	
Composite	6	(37.5)	2	(13.3)	
Bordes dentales cortantes					
No	19	(79.2)	17	(85.0)	0.615[a]
Si	5	(20.8)	3	(15.0)	

INCMNSZ: Instituto Nacional de Ciencias Médicas y Nutrición Salvador Zubirán; LP: Liquen plano bucal; L. liquenoide: Lesiones liquenoides bucales.
[a]Prueba de X^2 [b]Prueba exacta de Fisher

Cuadro 6. Características clínicas de las lesiones en 44 pacientes con liquen plano bucal y lesiones liquenoides bucales del INCMNSZ

	LP (n=24)		L. liquenoide (n=20)		*p*
	n	**(%)**	**n**	**(%)**	
Síntomas iniciales					
No	8	(33.3)	2	(10.0)	0.057[b]
Si	16	(66.7)	18	(90.0)	
Episodios previos					
No	19	(79.2)	18	(90.0)	0.319[b]
Si	5	(20.8)	2	(10.0)	
Subtipo clínico					
Reticular	10	(41.7)	2	(10.0)	
Erosivo	3	(12.5)	1	(5.0)	0.005[b]
Combinado	11	(45.8)	17	(85.0)	
Sitios afectados					
Uno	5	(20.8)	10	(50.0)	0.041[b]
Más de uno	19	(79.2)	10	(50.0)	
Bilateralidad					
No	6	(25.0)	13	(65.0)	0.006[b]
Si	18	(75.0)	7	(35.0)	
Simetría					
No	4	(16.7)	7	(35.0)	0.161[b]
Si	20	(83.3)	13	(65.0)	
Color					
Blanco	10	(41.7)	4	(20.0)	
Rojo	2	(8.3)	3	(15.0)	0.281[b]
Mixto	12	(50.0)	13	(65.0)	

INCMNSZ: Instituto Nacional de Ciencias Médicas y Nutrición Salvador Zubirán; LP: Liquen plano bucal; L. liquenoide: Lesiones liquenoides bucales.
[b]Prueba exacta de Fisher

Cuadro 7. Manejo en 44 pacientes con liquen plano bucal y lesiones liquenoides bucales del INCMNSZ.

Manejo	LP (n=24)		L. liquenoide (n=20)		*p*
	n	**(%)**	**n**	**(%)**	
Fármacos					
Corticosteroides[1]	10	(41.6)	14	(70.0)	0.057[b]
Inhibidores calcineurina	14	(58.3)	6	(30.0)	
Control de factores agravantes generales					
Control de enfermedades sistémicas	18	(75.0)	11	(55.0)	
Clínica del dolor	1	(4.2)	1	(5.0)	0.287[b]
Terapia psicoemocional	1	(4.2)	1	(5.0)	
Control de factores agravantes locales					
Control higiene bucal	24	(100)	20	(100)	
Cambio de prótesis	6	(25.0)	4	(20.0)	
Sustitución de obturaciones dentales	3	(12.5)	2	(10.0)	
Eliminación de bordes dentales	4	(16.7)	1	(5.0)	
Eliminación de alcohol	1	(4.2)	1	(5.0)	
Eliminación de alimentos	0	(-)	1	(5.0)	

INCMNSZ: Instituto Nacional de Ciencias Médicas y Nutrición Salvador Zubirán; LP: Liquen plano bucal; L. liquenoide: Lesiones liquenoides bucales.
[1]Dos pacientes del grupo de LP fueron tratados con corticosteroides sistémicos.
[b]Prueba exacta de Fisher

Cuadro 8. Hallazgos histopatológicos en 44 muestras bucales de liquen plano y lesiones liquenoides de pacientes del INCMNSZ

.

Característica	LP (n=24)		L. liquenoide (n=20)		*p*
	n	(%)	n	(%)	
Atrofia					
No	13	(54.2)	8	(40.0)	
Si	11	(45.8)	12	(60.0)	
Focal	9	(81.8)	11	(91.6)	0.502[b]
Generalizada	2	(18.2)	1	(8.3)	
Acantosis					
No	1	(4.2)	8	(40.0)	0.008[b]
Si	23	(95.8)	12	(60.0)	
Focal	20	(87.0)	10	(83.3)	
Generalizada	3	(13.0)	2	(16.7)	
Procesos epiteliales en dientes de sierra					
No	14	(58.3)	15	(75.0)	0.330[b]
Si	10	(41.7)	5	(25.0)	
Focal	9	(90.0)	5	(100.0)	
Generalizado	1	(10.0)	0	(0.0)	
Cuerpos de Civatte					
No	1	(4.2)	5	(25.0)	0.039[a]
Si	23	(95.8)	15	(75.0)	
Degeneración de la capa basal					
Focal	6	(25.0)	12	(60.0)	0.017[a]
Generalizada	18	(75.0)	8	(40.0)	
Espacio de Max Joseph					
No	18	(75.0)	19	(95.0)	0.056[b]
Si	6	(25.0)	1	(5.0)	
Incontinencia del pigmento melánico					
No	14	(58.3)	9	(45.0)	0.377[a]
Si	10	(41.7)	11	(55.0)	

INCMNSZ: Instituto Nacional de Ciencias Médicas y Nutrición Salvador Zubirán; LP: Liquen plano bucal; L. liquenoide: Lesiones liquenoides bucales.
[a]Prueba de X^2 [b]Prueba exacta de Fisher

Cuadro 9. Características del infiltrado inflamatorio en 44 muestras bucales de liquen plano y lesiones de pacientes del INCMNSZ.

Característica	LP (n=24)		L. liquenoide (n=20)		*p*
	n	**(%)**	**n**	**(%)**	
Distribución					
Banda	23	(95.8)	6	(30.0)	<0.001[b]
Difuso	1	(4.2)	14	(70.0)	
Cantidad					
Leve	2	(8.3)	10	(50.0)	
Moderado	1	(4.2)	6	(30.0)	<0.001[b]
Intenso	21	(87.5)	4	(20.0)	
Tipo					
Linfocitario	13	(54.2)	4	(20.0)	0.018[a]
Mixto	11	(45.8)	16	(80.0)	
Localización					
Lamina propia superficial	18	(75.0)	8	(40.0)	0.036[a]
Lamina propia profunda	6	(25.0)	12	(60.0)	

INCMNSZ: Instituto Nacional de Ciencias Médicas y Nutrición Salvador Zubirán; LP: Liquen plano bucal; L. liquenoide: Lesiones liquenoides bucales.
[a]Prueba de X^2 [b]Prueba exacta de Fisher

6. DISCUSIÓN

El presente estudio caracteriza clínica e histopatológicamente un grupo de 44 pacientes mexicanos con LP y L. liquenoide atendidos en un centro de referencia de tercer nivel de atención (INCMNSZ) en la Ciudad de México. Los hallazgos sugieren diferencias clínicas e histopatológicas entre ambas entidades, lo que favorece el diagnóstico preciso. El LP se caracterizó por ser reticular, asintomático, multifocal, bilateral y simétrico, en contraste con las L. liquenoide que en su mayoría fueron lesiones unilaterales, atróficas/erosivas, sintomáticas, afectando uno o más sitios en igual proporción. Histopatológicamente el LP se caracterizó por mayor acantosis, cuerpos de *Civatte*, degeneración generalizada de la capa basal, infiltrado inflamatorio en banda, intenso, linfocitario/linfo-histiocítico dispuesto subepitelialmente en la lámina propia superficial; mientras que las muestras de L. liquenoide presentan atrofia, incontinencia del pigmento melánico, degeneración focal de la capa basal, infiltrado inflamatorio difuso, leve y mixto, dispuesto tanto en la lámina propia superficial como profunda.

De manera similar a lo reportado en la literatura científica, la población afectada estuvo constituida principalmente por mujeres (86%), en la séptima década de la vida. Diferentes estudios retrospectivos han descrito que la población más afectada con LP son mujeres, en una proporción que va desde el 50% (Chatterjee y cols., 2012) hasta el 80% (Bardellini y cols., 2013; Tovaru y cols., 2013); además se describe que el promedio en la edad de inicio de las lesiones se encuentra entre la quinta (Carbone y cols., 2009; Pakfetrat y cols., 2009) y séptima década de la vida (Budimir y cols., 2014). En contraste, dos estudios retrospectivos realizados en la India han reportado que la población más afectada la constituyen hombres en el 71% (Hiremath y cols., 2015) y 61.7% (Munde y cols., 2013),

siendo el promedio de edad al momento del diagnóstico de 40.4 años (Hiremath y cols., 2015) y 37 años (Munde y cols., 2013), probablemente las características étnicas y diferencias geográficas hayan influido en estos hallazgos (Hiremath y cols., 2015; Munde y cols., 2013).

Con relación al grupo de L. liquenoide los datos obtenidos en el presente estudio son consistentes con los publicados previamente, en los que se ha descrito que las mujeres constituyen también el sexo más afectado, con proporciones de hasta el 80.4% como en el estudio retrospectivo de Amizadeh (2013) que incluyó un total de 45 pacientes con diagnóstico de L. liquenoide, siendo afectadas en la quinta (Amizadeh y cols., 2013) y sexta década de la vida (Thanyavuthi y cols., 2016).

Debido a que la población estudiada pertenece a un centro de referencia del tercer nivel de atención, una característica relevante de los pacientes incluidos en el presente estudio fue la presencia de enfermedades sistémicas y la administración de al menos un fármaco al momento del diagnóstico. Se ha reportado que la mayoría (53 al 70%) de los pacientes con LP o L. liquenoide presentan una o más enfermedades sistémicas (Bardellini y cols., 2013; Varghese y cols., 2016). En LP la HTA, DM-2 y hepatopatías son las enfermedades sistémicas más frecuentes en estos pacientes (Lauritano y cols., 2016; Radochová y cols., 2014; Bermejo-Fenoll y cols., 2010), similar a nuestros hallazgos. Con relación a la asociación de LP con DM-2 y hepatitis, los resultados son controversiales, algunos estudios han mencionado que posiblemente la disfunción endócrina que provoca la DM-2 esté relacionada a defectos inmunológicos que podrían contribuir al desarrollo del LP (Mozaffari y cols., 2016). Por otra parte existen más de 20 estudios que han investigado la

seropositividad del VHC en los pacientes con liquen plano para confirmar o descartar la posible asociación entre ambos (Lodi y cols., 2010) debido a la alta prevalencia de enfermedad hepática crónica en los pacientes con liquen plano en ciertos países (Carrozo y col., 2003; del Olmo y cols., 2000; Bagán y cols., 1994) con resultados distintos. En los pocos estudios de L. liquenoide que mencionan la prevalencia de enfermedades sistémicas, las proporciones han sido de poco más de la mitad de los pacientes (54.9%) con una o más enfermedades sistémicas, dentro de estas las más frecuentes son los trastornos articulares y musculoesqueléticos (17.6%) y los trastornos cardiovasculares (15.7%) (Issa y cols., 2005).

Si bien en la presente investigación encontramos que hasta el 90% de los pacientes con LP y L. liquenoide recibían de uno a más fármacos, otros los han identificado en un 64% (Budimir y cols., 2014); de los cuales los más utilizados son los inhibidores de la enzima convertidora de angiotensina y a los hipoglucemiantes (Lauritano y cols., 2016; Radochová y cols., 2014; Gümrü y cols., 2013), comparable con nuestros resultados.

Con relación a la exposición a alcohol y/o tabaco, si bien no existe una asociación con las entidades estudiadas, una alta proporción de los pacientes en ambos grupos tenían historia o consumían tabaco (57%) y/o alcohol (77%), proporciones similares al 69% y 66%, respectivamente publicados previamente (Werneck y cols., 2015). No obstante otros estudios describen proporciones muy variadas en los pacientes con LP, que van del 8% (Shen y cols., 2012) al 66% para tabaco; y del 2% (Gümrü y cols., 2013) al 69% (Werneck y cols., 2015) para el alcohol. La mayoría de los estudios describen proporciones de pacientes fumadores y consumidores de alcohol menores al 50% (Varghese y cols, 2016; Casparis y cols, 2015; Budimir y cols, 2014; Gümrü y cols, 2013; Shen y cols, 2012). En la

actualidad, la información disponible no permite establecerlos como agentes que propicien el inicio y/o la transformación maligna de las lesiones, ya que la mayoría de los casos que han presentado transformación maligna han ocurrido en pacientes no fumadores y sin historia de consumo de alcohol (Alrashdan y cols., 2016).

Clínicamente los casos de LP presentaron con mayor frecuencia el tipo reticular (87.5%), consistente con lo obtenido en otros estudios que establecen cifras que varían del 82% (Oliveira y cols., 2010), 83% (Munde y cols., 2013), 87% (Xue y cols., 2005), 93% (Radochová y cols, 2014) y 94% (Ingafou y cols., 2006). En contraste dos estudios describen a las lesiones rojas (subtipos atrófico y erosivo) como las predominantes con proporciones del 60.5 y 64.2% (Gümrü, 2013; Bermejo-Fenoll y cols, 2010), de acuerdo al estudio de Gümrü (2013) realizado en un centro de alta especialización, esto se debe a que los pacientes con presentación eritematosa por la dificultad en su diagnóstico y los síntomas de dolor son referidos a instituciones de tercer nivel (Gümrü, 2013). En contraste las L. liquenoide se observaron con mayor frecuencia como atróficas y erosivas, las limitadas publicaciones que reportan proporciones de L. liquenoide erosivas o atróficas son bajas (19%) (Thanyavuthi y cols., 2016). Probablemente esto se debe a que todos los subtipos clínicos presentes en cada paciente fueron registrados, aun cuando su porcentaje fuera mínimo. Se ha descrito que las L. liquenoide pueden presentar cualquiera de los 6 subtipos clínicos descritos para LP, que pueden ser parches reticulares, pápulas, placas o áreas atróficas con o sin áreas de erosión o ulceración (McParland y cols., 2012) o bien erosiones eritematosas o ulceraciones con estrías irradiantes en áreas focales (Dudhia y cols., 2015).

Al igual que en el presente estudio, se ha descrito que el LP es asintomático hasta en una cuarta parte de los pacientes (Eisen y cols., 2005), otros estudios han reportado proporciones del 44% de lesiones asintomáticas (Budimir y cols., 2014); lo que se relaciona relaciona con la apariencia reticular que se encuentra en más del 90% de los casos (Radochová y cols, 2014; Ingafou y cols., 2006). Las series que reportan hasta un 83% de pacientes de LP con síntomas iniciales (Gümrü y cols., 2013), se relacionan con subtipos clínicos atrófico y/o erosivo (Lauritano y cols., 2016; Tovaru y cols., 2013; Oliveira y cols., 2010; Eisen y cols., 2005); en la mayoría la sensación de quemazón (60-50%) (Varghese y cols., 2016; Mosfata y cols., 2015) y el dolor (47%) han sido los síntomas más frecuentes (Oliveira y cols., 2010). En contraste, las L. liquenoide se presentan con mayor frecuencia como lesiones erosivas y atróficas (Thanyavuthi y cols., 2016), lo que explica la elevada proporción de sintomatología inicial (82%) en este grupo comparado con el de LP (Issa y cols., 2005).

La presentación clínica encontrada en LP (multifocal, bilateral y simétrica), favorece el diagnóstico diferencial con los casos de L. liquenoide y es consistente con los criterios diagnósticos de LP modificados de la OMS (van der Waal, 2009; van der Meij y cols., 2003). Estudios previos han reportado lesiones multifocales en el 40% (Shen y cols., 2012; Munde y cols., 2013; Gümrü y cols., 2013) y más del 70% (Radochová y cols., 2014); así como lesiones bilaterales del 55% (Torrente-Castells y cols, 2010) al 90%; (Pakfetrat y cols., 2009; Bermejo-Fenoll y cols., 2010) y simétricas en el 95% de los casos (Pakfetrat y cols., 2009). Afectando exclusivamente mucosa yugal en proporciones que varían desde poco más del 40% (Irani y cols., 2016) hasta en más del 90% (Kaplan y cols., 2012; Bermejo-Fenoll y cols., 2010; Oliveira y cols., 2010; Torrente-Castells y cols., 2010).

Mientras que las L. liquenoide por lo general son asimétricas (McParland y cols., 2012) y unilaterales (Eisen y cols., 2005; Scholasser 2010).

El tratamiento para todos los pacientes fue farmacológico, en el caso de LP se basó principalmente en la aplicación tópica de inhibidores de calcineurina, tratamiento que de acuerdo a diferentes autores se recomienda como primera elección, pues se ha descrito que son eficaces en la reducción del tamaño de las lesiones y presentan menores efectos secundarios comparados con los corticosteroides (Suresh y cols., 2016; Chamani y cols., 2015; Eisen y cols., 2005); sin embargo, la mayoría de los estudios describen a los corticosteroides como los fármacos de primera elección para el tratamiento de LP (Marable y cols., 2016; Baccaglini y cols., 2013; Thongprasom y cols., 2013; Eisen y cols., 2005). Los ensayos clínicos aleatorizados que comparan diferentes tratamientos para LP reportan resultados contradictorios o poco concluyentes y por lo tanto en la actualidad no existe información concluyente de una mayor eficacia entre cualquiera de los tratamientos sugeridos para LP (Baccaglini y cols., 2013; Thongprasom y cols., 2011). Para el manejo de las L. liquenoide lo recomendable es identificar la causa y retirarla; sin embargo, para mejorar la sintomatología y reducir con mayor rapidez el tamaño de las lesiones se pueden utilizar los corticosteroides tópicos.

Un aspecto importante en el manejo en ambos grupos de pacientes fue el control de factores agravantes tanto generales como locales. Se ha descrito que la presencia de bordes dentales cortantes, obturaciones y prótesis mal ajustadas, son fuentes de irritación que pueden exacerbar el curso de las lesiones por LP, principalmente mediante el efecto de Koebner (Gorouhi y cols., 2014; Farhi y cols., 2010; Eisen y cols., 2005), que provoca la formación

de lesiones nuevas debido a trauma en la mucosa no afectada o la exacerbación de lesiones preexistentes impidiendo su remisión (Sagi y cols., 2011), principalmente son lesiones erosivas en áreas comúnmente sujetas a trauma como la mucosa yugal y los bordes laterales de la lengua (Eisen y cols., 2005); de ser necesario se debe otorgar soporte psicológico dada la naturaleza crónica del LP y en muchos casos dolorosa (Farhi y cols., 2010).

En el tratamiento con corticosteroides, tópicos o sistémicos, todos los pacientes recibieron profilaxis antimicótica, debido a los efectos de estos fármacos sobre la mucosa bucal, mismos que pueden favorecer la infección bucal por *Candida spp;* la literatura reporta que hasta el 13% de los pacientes en tratamiento del LP con corticosteroides desarrollan candidiasis secundaria durante el seguimiento (Eisen y cols., 2005; Marable y cols., 2015).

En cuanto a las características histopatológicas, la acantosis, los cuerpos de *Civatte*, la degeneración de la capa basal, y el espacio de *Max Joseph* fueron características observadas con mayor frecuencia en las muestras correspondientes a LP del presente estudio; mismas que son consistentes con estudios previos que reportan acantosis en el 64% (Chatterjee y cols., 2012) y 77.6% (Mravak-Stipetic y cols., 2014), degeneración de la capa basal (80%) y espacio de *Max Joseph* (15%) (Aminzadeh y cols., 2012); estas características observadas pueden deberse a la cantidad y tipo de infiltrado inflamatorio que caracteriza las lesiones y a sus efectos de degeneración vacuolar en la capa basal del epitelio (Gorouhi y cols., 2004).

En contraste las L. liquenoide presentaron con mayor frecuencia atrofia, degeneración focal de la capa basal e incontinencia del pigmento melánico, estos hallazgos son consistentes con lo que se ha descrito en la literatura actual. Un estudio retrospectivo que incluyó 45

muestras de L. liquenoide, se identificó atrofia en solo 16% de los casos (Aminzadeh y cols., 2013); este trabajo tenía el mayor número de lesiones con subtipo reticular comparadas con las del presente estudio. La incontinencia del pigmento melánico es un hallazgo descrito con mayor frecuencia en las L. liquenoide que en el LP (Sehgal y cols., 2011), así como la degeneración de la capa basal de tipo focal misma que se ha reportado hasta en el 71%. De las muestras de L. liquenoide; los procesos epiteliales en *"dientes de sierra"* y el *espacio de Max Joseph* se observan en menor proporción comparado con LP (Aminzadeh y cols., 2013), hallazgos que concuerdan con los datos obtenidos en este estudio.

El infiltrado inflamatorio resultó una característica preponderante en la diferenciación entre ambas entidades. El LP se caracterizó por presentar infiltrado linfocitario, intenso, distribuido en banda en la lámina propia superficial, similar a lo descrito en estudios previos que reportan proporciones de más del 90% de los casos de LP con estas características (Aminzadeh y cols., 2012), en el estudio de Thornhill el infiltrado inflamatorio también permite la distinción entre LP y L. liquenoide (Sehgal y cols., 2011; Thornhill y cols., 2006), en el estudio de Mravak-Stipetic el 91.8% de los casos de LPB presentó infiltrado intenso (Mravak-Stipetic y cols., 2014), esto posiblemente se deba al mecanismo de patogénesis que ha sido sugerido para el LP, donde la respuesta inmune inicia con el reconocimiento de autoantígenos de la membrana de los queratinocitos (Lukács y cols., 2015; Roopashree y cols., 2010), y con esto la migración y activación de linfocitos T (CD4+ y CD8+), por lo que la respuesta inflamatoria se concentra en la unión epitelio-tejido conectivo, y conforme aumenta la apoptosis de los queratinocitos basales

afecta a estratos más superficiales del epitelio (Roopashree y cols., 2010; Sugerman y cols., 2002).

Las L. liquenoide presentaron infiltrado inflamatorio difuso, leve, mixto en la lámina propia superficial y profunda, lo que concuerda con lo descrito en la literatura actual donde se ha descrito que estas características pueden diferenciarlas del LP (Hiremath y cols., 2011; van der Wall, 2009). Se ha descrito que hasta el 41.3% de las muestras de L. liquenoide con infiltrado en la lámina propia profunda (Aminzadeh y cols., 2012). Otros autores han encontrado que el infiltrado mixto (células plasmáticas, neutrófilos y eosinófilos), focal o perivascular, localizado además en la lámina propia superficial, son características que ayudan a distinguir las L. liquenoide del LP (Thornhill y cols., 2006).

Los estudios con las caracteristicas del presente, poseen varias limitaciones y no pueden compararse satisfactoriamente con estudios de tipo prospectivo; sin embargo, son útiles para evaluar poblaciones de pacientes en las cuales por distintas razones no es factible realizar otro tipo de estudio, el ser un estudio retrolectivo puede dificultar la obtención de información. Al interpretar los resultados, se debe tener en cuenta que los pacientes pertenecen a un centro de tercer nivel de atención, lo cual pudiera representar sesgo de selección y que por lo tanto el estudio refleja hallazgos en este grupo seleccionado de pacientes.

En conclusión, los hallazgos del presente estudio permitieron identificar y confirman la presencia de diferencias clínicas e histopatológicas entre LP y L. liquenoides de utilidad para su diagnóstico, particularmente en relación al infiltrado inflamatorio. La información

obtenida permite una mejor caracterización de estas dos condiciones patológicas y sirve de referencia en aquellos casos con dificultad diagnostica, lo que posiblemente pudiera redundar en la instauración de tratamiento y seguimiento adecuado y oportuno.

7. REFERENCIAS

Ahlgren C, Axéll T, Möller H, Isaksson M, Liedholm R, Bruze M. Contact allergies to potential allergens in patients with oral lichen lesions. Clin Oral Investig 2014; 18: 227-37.

Al-Hashimi I, Schifter M, Lockhart PB, Wray D, Brennan M, Migliorati CA, Axéll T, Bruce AJ, Carpenter W, Eisenberg E, Epstein JB, Holmstrup P, Jontell M, Lozada-Nur F, Nair R, Silverman B, Thongprasom K, Thornhill M, Warnakulasuriya S, van der Waal I. Oral lichen planus and oral lichenoid lesions: diagnostic and therapeutic considerations. Oral Surg Oral Med Oral Pathol Oral Radiol Endod 2007; 103: e1-12.

Al Johani KA, Hegarty AM, Porter SR, Fedele S. Calcineurin inhibitors in oral medicine. J Am Acad Dermatol 2009; 61: 829-40.

Alrashdan MS, Angel C, Cirillo N, McCullough M. Smoking habits and clinical patterns can alter the inflammatory infiltrate in oral lichenoid lesions. Oral Surg Oral Med Oral Pathol Oral Radiol 2016; 121: 49-57.

Aminzadeh A, Jahanshahi G, Ahmadi M. A retrospective comparative study on clinico-pathologic features of oral lichen planus and oral lichenoid lesions. Dent Res J (Isfahan) 2013; 10: 168-72.

Andreasen JO. Oral lichen planus. 1. A clinical evaluation of 115 cases. Oral Surg Oral Med Oral Pathol 1968; 25: 31-42.

Baccaglini L, Thongprasom K, Carrozzo M, Bigby M. Urban legends series: lichen planus. Oral Dis 2013; 19: 128-43.

Bagán JV, Aguirre JM, del Olmo JA, Milián A, Peñarrocha M, Rodrigo JM, Cardona F. Oral lichen planus and chronic liver disease: a clinical and morphometric study of the oral lesions in relation to transaminase elevation. Oral Surg Oral Med Oral Pathol 1994; 78: 337-42.

Bardellini E, Amadori F, Flocchini P, Bonadeo S, Majorana A. Clinicopathological features and malignant transformation of oral lichen planus: a 12-years retrospective study. Acta Odontol Scand 2013; 71: 834-40.

Bascones-Ilundain C, Gonzalez-Moles MA, Esparza G, Gil-Montoya JA, Bascones-Martinez A. Significance of liquefaction degeneration in oral lichen planus: a study of its relationship with apoptosis and cell cycle arrest markers. ClinExp Dermatol 2007; 32: 556-63.

Becker JC, Houben R, Vetter CS, Bröcker EB. The carcinogenic potential of tacrolimus ointment beyond immune suppression: a hypothesis creating case report. BMC Cancer 2006; 6: 7-13.

Bermejo-Fenoll A, Sánchez-Siles M, López-Jornet P, Camacho-Alonso F, Salazar-Sánchez N. A retrospective clinicopathological study of 550 patients with oral lichen planus in south-eastern Spain. J Oral Pathol Med 2010; 39: 491-6.

Bombeccari GP, Guzzi G, Tettamanti M, Gianni AB, Baj A, Pallotti F, Spadari F. Oral lichen planus and malignant transformation: a longitudinal cohort study. Oral Surg Oral Med Oral Pathol Oral Radiol Endod 2011; 112: 328-334.

Bornstein MM, Kalas L, Lemp S, Altermatt HJ, Rees TD, Buser D. Oral lichen planus and malignant transformation: a retrospective follow-up study of clinical and histopathologic data. Quintessence Int 2006; 37: 261-71.

Budimir V, Richter I, Andabak-Rogulj A, Vučićević-Boras V, Budimir J, Brailo V. Oral lichen planus - retrospective study of 563 Croatian patients. Med Oral Patol Oral Cir Bucal 2014; 19: e255-60.

Burgdorf WH, Plewig G. Who described Civatte bodies? J Cutan Pathol 2014; 41: 340-6.

Carbone M, Arduino PG, Carrozzo M, Gandolfo S, Argiolas MR, Bertolusso G, Conrotto D, Pentenero M, Broccoletti R. Course of oral lichen planus: a retrospective study of 808 northern Italian patients. Oral Dis 2009; 15: 235-43.

Carbone M, Goss E, Carrozzo M, Castellano S, Conrotto D, Broccoletti R, Gandolfo S. Systemic and topical corticosteroid treatment of oral lichen planus: a comparative study with long-term follow-up. J Oral Pathol Med 2003; 32: 323-9.

Carrozzo M. Oral diseases associated with hepatitis C virus infection. Part 2: lichen planus and other diseases. Oral Dis 2008; 14: 217-28.

Carrozzo M, Brancatello F, Dametto E, Arduino P, Pentenero M, Rendine S, Porter SR, Lodi G, Scully C, Gandolfo S. Hepatitis C virus-associated oral lichen planus: is the geographical heterogeneity related to HLA-DR6? J Oral Pathol Med 2005; 34: 204-8.

Carrozzo M, Francia Di Celle P, Gandolfo S, Carbone M, Conrotto D, Fasano ME, Roggero S, Rendine S, Ghisetti V. Increased frequency of HLA-DR6 allele in Italian

patients with hepatitis C virus-associated oral lichen planus. Br J Dermatol 2001; 144: 803-8.

Carrozzo M, Gandolfo S. Oral diseases possibly associated with hepatitis C virus. Crit Rev Oral Biol Med 2003; 14: 115-27.

Casparis S, Borm JM, Tektas S, Kamarachev J, Locher MC, Damerau G, Grätz KW, Stadlinger B. Oral lichen planus (OLP), oral lichenoid lesions (OLL), oral dysplasia, and oral cancer: retrospective analysis of clinicopathological data from 2002-2011. Oral Maxillofac Surg 2015; 19: 149-56.

Chainani-Wu N, Lozada-Nur F, Terrault N. Hepatitis C virus and lichen planus: a review. Oral Surg Oral Med Oral Pathol Oral Radiol Endod 2004; 98: 171-83.

Chainani-Wu N, Silverman S Jr, Lozada-Nur F, Mayer P, Watson JJ. Oral lichen planus: patient profile, disease progression and treatment responses. J Am Dent Assoc. 2001; 132: 901-9.

Chalkoo AH. Oral Lichen Planus: Relation with Transaminase Levels and Diabetes. JIAOMR 2010; 22: 1-3.

Chamani G, Rad M, Zarei MR, Lotfi S, Sadeghi M, Ahmadi Z. Efficacy of tacrolimus and clobetasol in the treatment of oral lichen planus: a systematic review and meta-analysis. Int J Dermatol 2015; 54: 996-1004.

Chatterjee K, Bhattacharya S, Mukherjee CG, Mazumdar A. A retrospective study of oral lichen planus in paediatric population. J Oral Maxillofac Pathol 2012; 16: 363-7.

Cheng YS, Gould A, Kurago Z, Fantasia J, Muller S. Diagnosis of oral lichen planus: a position paper of the American Academy of Oral and Maxillofacial Pathology. Oral Surg Oral Med Oral Pathol Oral Radiol 2016; 122: 332-54.

Cortés-Ramírez DA, Gainza-Cirauqui ML, Echebarria-Goikouria MA, Aguirre-Urizar JM. Oral lichenoid disease as a premalignant condition: the controversies and the unknown. Med Oral Patol Oral Cir Bucal 2009; 14: E118-22.

del Olmo JA, Pascual I, Bagán JV, Serra MA, Escudero A, Rodriguez F, Rodrigo JM. Prevalence of hepatitis C virus in patients with lichen planus of the oral cavity and chronic liver disease. Eur J Oral Sci 2000; 108: 378-82.

Devi M, Saraswathi TR, Ranganathan K, Vijayalakshmi D, Sreeja C, Fathima SS. Langerhans cells in lichen planus and lichenoid mucositis an immunohistochemical study. J Pharm Bioallied Sci 2014; 6: S146-9.

Dudhia BB, Dudhia SB, Patel PS, Jani YV. Oral lichen planus to oral lichenoid lesions: Evolution or revolution. J Oral Maxillofac Pathol 2015; 19: 364-70.

Eisen D, Carrozzo M, Bagan Sebastian JV, Thongprasom K. Number V Oral lichen planus: clinical features and management. Oral Dis 2005; 11: 338-49.

Farhi D, Dupin N. Pathophysiology, etiologic factors, and clinical management of oral lichen planus, part I: facts and controversies Clin Dermatol 2010; 28: 100-8.

Fitzpatrick SG, Hirsch SA, Gordon SC. The malignant transformation of oral lichen planus and oral lichenoid lesions: a systematic review. J Am Dent Assoc 2014; 145: 45-56.

Fitzpatrick SG, Honda KS, Sattar A, Hirsch SA. Histologic lichenoid features in oral dysplasia and squamous cell carcinoma. Oral Surg Oral Med Oral Pathol Oral Radiol 2014;117: 511-20.

Gerayli S, Meshkat Z, Pasdar A, Mosannen Mozafari P, Banihashemi E, Khajavi M, Rasekhi J. The association between oral lichen planus and hepatitis C virus infection: A report from northeast of Iran. Jundishapur J Microbiol 2015; 8: e16741.

Gonzalez-Moles MA, Gil-Montoya JA, Ruiz-Avila I, Bravo M. Is oral cancer incidence among patients with oral lichen planus/oral lichenoid lesions underestimated? J Oral Pathol Med 2017; 46: 148-153.

Gonzalez-Moles MA, Scully C, Gil-Montoya JA. Oral lichen planus: controversies surrounding malignant transformation. Oral Dis 2008; 14: 229-43.

Gorouhi F, Davari P, Fazel N. Cutaneous and mucosal lichen planus: a comprehensive review of clinical subtypes, risk factors, diagnosis, and prognosis. ScientificWorldJournal 2014; 30: 742826.

Gorsky M, Epstein JB. Oral lichen planus: malignant transformation and human papilloma virus: a review of potential clinical implications. Oral Surg Oral Med Oral Pathol Oral Radiol Endod 2011; 111: 461-4.

Gümrü B. A retrospective study of 370 patients with oral lichen planus in Turkey. Med Oral Patol Oral Cir Bucal 2013; 18: e427-32.

Hiremath SK, Kale AD, Hillikerimath S. Clinico-pathological study to evaluate oral lichen planus for the establishment of clinical and histopathological diagnostic criteria. Turk Patoloji Derg 2015; 31: 24-9.

Hiremath SK, Kale AD, Charantimath S. Oral lichenoid lesions: clinico-pathological mimicry and its diagnostic implications. Indian J Dent Res 2011; 22: 827-34.

Hodgson TA, Sahni N, Kaliakatsou F, Buchanan JA, Porter SR. Long-term efficacy and safety of topical tacrolimus in the management of ulcerative/erosive oral lichen planus. Eur J Dermatol 2003; 13: 466-70.

Ingafou M, Leao JC, Porter SR, Scully C. Oral lichen planus: a retrospective study of 690 British patients. Oral Dis 2006; 12: 463-8.

Irani S, Esfahani AM, Ghorbani A. Dysplastic change rate in cases of oral lichen planus: A retrospective study of 112 cases in an Iranian population. J Oral Maxillofac Pathol 2016; 20: 395-399.

Ismail SB, Kumar SK, Zain RB. Oral lichen planus and lichenoid reactions: etiopathogenesis, diagnosis, management and malignant transformation. J Oral Sci 2007; 49: 89-106.

Issa Y, Duxbury AJ, Macfarlane TV, Brunton PA. Oral lichenoid lesions related to dental restorative materials. Br Dent J 2005; 198: 361-6.

Kamath, V., Setlur, K. y Yerlagudda, K. Oral lichenoid lesions - a review and update. Indian J Dermatology 2015; 60: 102-122.

Kaomongkolgit R. Oral lichenoid drug reaction associated with antihypertensive and hypoglycemic drugs. J Drugs Dermatol 2010; 9: 73-5.

Kaplan I, Ventura-Sharabi Y, Gal G, Calderon S, Anavi Y. The dynamics of oral lichen planus: a retrospective clinicopathological study. Head Neck Pathol 2012; 6 :178-83.

Konidena, A. y Pavani, B. V. Hepatitis C virus infection in patients with oral lichen planus. Niger J Clin Pract 2011; 14: 228-31.

Koray M, Dülger O, Ak G, Horasanli S, Uçok A, Tanyeri H, Badur S. The evaluation of anxiety and salivary cortisol levels in patients with oral lichen planus. Oral Dis. 2003; 9: 298-301.

Kramer IR, Lucas RB, Pindborg JJ, Sobin LH. Definition of leukoplakia and related lesions: an aid to studies on oral precancer. Oral Surg Oral Med Oral Pathol 1978; 46: 518-39.

Krogh P, Hald B, Holmstrup P. Possible mycological etiology of oral mucosal cancer: catalytic potential of infecting Candida albicans and other yeasts in production of N-nitrosobenzylmethylamine. Carcionogenesis 1987; 8: 1542-48.

Larsson A, Warfvinge G. Oral lichenoid contact reactions may occasionally transform into malignancy. Eur J Cancer Prev 2005; 14: 525-9.

Lauritano D, Arrica M, Lucchese A, Valente M, Pannone G, Lajolo C, Ninivaggi R, Petruzzi M. Oral lichen planus clinical characteristics in Italian patients: a retrospective analysis. Head Face Med. 2016; 12:18.

Lodi G, Giuliani M, Majorana A, Sardella A, Bez C, Demarosi F, Carrassi A. Lichen planus and hepatitis C virus: a multicentre study of patients with oral lesions and a systematic review. Br J Dermatol 2004; 151: 1172-81.

Lodi G, Pellicano R, Carrozzo M. Hepatitis C virus infection and lichen planus: a systematic review with meta-analysis. Oral Dis 2010; 16: 601-12.

Lodi G, Scully C, Carrozzo M, Griffiths M, Sugerman PB, Thongprasom K. Current controversies in oral lichen planus: report of an international consensus meeting. Part 1. Viral infections and etiopathogenesis. Oral Surg Oral Med Oral Pathol Oral Radiol Endod 2005; 100: 40-51.

Lodi G, Tarozzi M, Sardella A, Demarosi F, Canegallo L, Di Benedetto D, Carrassi A. Miconazole as adjuvant therapy for oral lichen planus: a double-blind randomized controlled trial. Br J Dermatol 2007; 156: 1336-41.

Lukács J, Schliemann S, Elsner P. Lichen planus and lichenoid reactions as a systemic disease. Clin Dermatol 2015; 33: 512-9.

Maloth AK, Dorankula SP, Pasupula AP, Thokala MR, Muddana K, Ramavath RA. Comparative Inmunohistochemical Analysis of Langerhans Cells in Oral Mucosa, Oral Lichen Planus and Oral Squamous Cell Carcinoma. J Clin Diagn Res 2015; 9: Zc76-9.

Marable DR, Bowers LM, Stout TL, Stewart CM, Berg KM, Sankar V, DeRossi SS, Thoppay JR, Brennan MT. Oral candidiasis following steroid therapy for oral lichen planus. Oral Dis 2016 22: 140-7.

Mazzarella N, Femiano F, Gombos F, De Rosa A, Giuliano M. Matrix metalloproteinase gene expression in oral lichen planus: erosive vs. reticular forms. J Eur Acad Dermatol Venereol 2006; 20: 953-7.

McParland H, Warnakulasuriya S. Oral Lichenoid Contact Lesions to Mercury and Dental Amalgam- A review. J Biomed Biotech 2012; 2012: 589569.

Mega H, Jiang WW, Takagi M. Immunohistochemical study of oral lichen planus associated with hepatitis C virus infection, oral lichenoid contact sensitivity reaction and idiopathic oral lichen planus. Oral Dis 2001; 7: 296-305.

Meller S, Gilliet, M, Homey B. Chemokines in the pathogenesis of lichenoid tissue reaction. The Journal of Investigative Dermatology 2009; 129: 315-9.

Mostafa B, Ahmed E. Prevalence of oral lichen planus among a sample of the Egyptian population. J Clin Exp Dent 2015; 7: e7-e12.

Mozaffari HR, Sharifi R, Sadeghi M. Prevalence of Oral Lichen Planus in Diabetes Mellitus: a Meta-Analysis Study. Acta Inform Med 2016; 24: 390-393.

Mravak-Stipetic M, Loncar-Brzak B, Bakale-Hodak I, Sabol I, Seiwerth S, Majstorovic M, Grce M. Clinicopathologic correlation of oral lichen planus and oral lichenoid lesions: a preliminary study. ScientificWorldJournal, 2014: 746874.

Munde AD, Karle RR, Wankhede PK, Shaikh SS, Kulkurni M. Demographic and clinical profile of oral lichen planus: A retrospective study. Contemp Clin Dent 2013; 4: 181-5.

Muzyka BC, Glick M. A review of oral fungal infections and appropriate therapy. J Am Dent Assoc 1995; 126: 63-72.

Niwa Y, Terashima T, Sumi H. Topical application of the immunosuppressant tacrolimus accelerates carcinogenesis in mouse skin. Br J Dermatol 2003; 149: 960-7.

Oliveira Alves MG, Almeida JD, Balducci I, Guimarães Cabral LA. Oral lichen planus: A retrospective study of 110 Brazilian patients. BMC Res Notes 2010; 3: 157.

Pakfetrat A, Javadzadeh-Bolouri A, Basir-Shabestari S, Falaki F. Oral Lichen Planus: a retrospective study of 420 Iranian patients. Med Oral Patol Oral Cir Bucal 2009; 14: E315-8.

Patil A, Prasad S, Ashok L, Sujatha GP. Oral bullous lichen planus: Case report and review of management. Contemp Clin Dent 2012; 3: 344-8.

Payeras MR, Cherubini K, Figueiredo MA, Salum FG. Oral lichen planus: focus on etiopathogenesis. Arch Oral Biol 2013; 58: 1057-69.

Petrou-Amerikanou C, Markopoulos AK, Belazi M, Karamitsos D, Papanayotou P. Prevalence of oral lichen planus in diabetes mellitus according to the type of diabetes. Oral Dis 1998; 1 :37-40.

Pujar A, Pareira T, Tamgadge A, Bhalerao S, Tamgadge S. Comparing The Efficacy of Hematoxylin and Eosin, Periodic Acid Schiff and Flourescent Periodic Acid Schiff-Acriflavine Techniques for Demostratión of Basement Membrane in Oral Lichen Planus: A Histochemical Study. Indian J Dermatol 2015; 60: 450-6.

Rad M, Hashemipoor MA, Mojtahedi A, Zarei MR, Chamani G, Kakoei S, Izadi N. Correlation between clinical and histopathologic diagnoses of oral lichen planus based on modified WHO diagnostic criteria. Oral Surg Oral Med Oral Pathol Oral Radiol Endod 2009; 107: 796-801.

Reddy DS, Sivapathasundharam B, Saraswathi TR, SriRam G. Evaluation of mast cells, eosinophils, blood capillaries in oral lichen planus and oral lichenoid mucositis. Indian J Dent Res 2012; 23: 345-353.

Radochová V, Dřízhal I, Slezák R. A retrospective study of 171 patients with oral lichen planus in the East Bohemia - Czech Republic - single center experience. J Clin Exp Dent 2014; 6: e556-61.

Roopashree MR, Gondhalekar RV, Shashikanth MC, George J, Thippeswamy SH, Shukla A. Pathogenesis of oral lichen planus – a review. J Oral Pathol Med 2010; 39: 729-34.

Rivers JK, Jackson R, Orizaga M. Who was Wickham and what are his strie? Int J Dermat 1986; 25: 611-3.

Sagi L, Trau H. The Koebner phenomenon. Clin Dermatol 2011; 29: 231-6.

Sandhu SV, Sandhu JS, Bansal H, Dua, V. Oral lichen planus and stress: An appraisal. Contemp Clin Dent 2014; 5: 352-6.

Schlosser BJ. Lichen planus and lichenoid reactions of the oral mucosa. Dermatol Ther 2010; 23: 251-67.

Scully C, Beyli M, Ferreiro MC, Ficarra G, Gill Y, Griffiths M, Holmstrup P, Mutlu S, Porter S, Wray D. Update on oral lichen planus: etiopathogenesis and management. Crit Rev Oral Biol Med 1998; 9: 86-122.

Scully C, Carrozzo M. Oral mucosal disease: Lichen planus. Br J Oral Maxillofac Surg 2008; 46: 15-21.

Sehgal V, Srivastava G, Sharma S, Sehgal S; Verma P. Lichenoid tissue reaction/interface dermatitis: Recognition, classification, etiology, and clinicopathological overtones. Indian J Dermatol Venereol Leprol 2011; 77: 418-29.

Shen ZY, Liu W, Zhu LK, Feng JQ, Tang GY, Zhou ZT. A retrospective clinicopathological study on oral lichen planus and malignant transformation: analysis of 518 cases. Med Oral Patol Oral Cir Bucal 2012; 17: e943-7.

Silverman S Jr, Gorsky M, Lozada-Nur F. A prospective follow-up study of 570 patients with oral lichen planus: persistence, remission, and malignant association. Oral Surg Oral Med Oral Pathol 1985; 60: 30-4.

Soto Araya M, Rojas Alcayaga G, Esguep A. Association between psychological disorders and the presence of Oral lichen planus, Burning mouth syndrome and Recurrent aphthous stomatitis. Med Oral 2004; 9 :1-7.

Stojanovic L1, Lunder T, Poljak M, Mars T, Mlakar B, Maticic M. Lack of evidence for hepatitis C virus infection in association with lichen planus. Int J Dermatol 2008; 47: 1250-6.

Sugerman PB, Savage NW. Oral lichen planus: causes, diagnosis and management. Aust Dent J 2002; 47: 290-7.

Sugerman PB, Savage NW, Walsh LJ, Zhao ZZ, Zhou XJ, Khan A. The pathogenesis of oral lichen planus. Crit Rev Oral Biol Med 2002; 13: 350-65.

Suresh SS, Chokshi K, Desai S, Malu R, Chokshi A. Medical Management of Oral Lichen Planus: A Systematic Review. J Clin Diagn Res 2016; 10: ZE10-5.

Syrjänen S, Lodi G, von Bültzingslöwen I, Aliko A, Arduino P, Campisi G, Challacombe S, Ficarra G, Flaitz C, Zhou HM, Maeda H, Miller C, Jontell M. Human papillomaviruses in oral carcinoma and oral potentially malignat disorders: a systematic review. Oral Dis 2011; 17: 58-72.

Thanyavuthi A, Boonchai W, Kasemsarn P. Amalgam Contact Allergy in Oral Lichenoid Lesions. Dermatitis 2016; 27: 215-21.

Thongprasom K, Carrozo M, Furness S, Lodi G. Interventions for treating oral lichen planus. Cochrane Database Syst Rev 2011; CD001168

Thongprasom K, Luengvisut P, Wongwatanakij A, Boonjatturus C. Clinical evaluation in treatment of oral lichen planus with topical fluocinolone acetonide: a 2-year follow-up. J Oral Pathol Med 2003; 32: 315-22.

Thongprasom K., Prapinjumrune C. y Carrozzo M. Novel therapies for oral lichen planus. J Oral Pathol Med 2013; 42: 721-727.

Thornhill MH, Pemberton MN, Simmons RK, Theaker ED. Amalgam-contact hypersensitivity lesions and oral lichen planus. Oral Surg Oral Med Oral Pathol Oral Radiol Endod 2003; 95: 291-9.

Thornhill MH, Sankar V, Xu XJ, Barrett AW, High AS, Odell EW, Speight PM, Farthing PM. The role of histopathological characteristics in distinguishing amalgam-associated oral lichenoid reactions and oral lichen planus. J Oral Pathol Med 2006; 35: 233-40.

Torrente-Castells E, Figueiredo R, Berini-Aytés L, Gay-Escoda C. Clinical features of oral lichen planus. A retrospective study of 65 cases. Med Oral Patol Oral Cir Bucal 2010; 15: e685-90.

Tovaru S, Parlatescu I, Gheorghe C, Tovaru M, Costache M, Sardella A. Oral lichen planus: a retrospective study of 633 patients from Bucharest, Romania. Med Oral Patol Oral Cir Bucal 2013; 18: e201-6.

Vallejo MJ, Huerta G, Cerero R, Seoane JM. Anxiety and depression as risk factors for oral lichen planus. Dermatology 2001; 203 :303-7.

van der Hem PS, Egges M, van der Wal JE, Roodenburg JL. CO2 laser evaporation of oral lichen planus. Int J Oral Maxillofac Surg 2008; 37: 630-3.

van der Meij EH, Schepman KP, van der Waal I. The possible premalignant character of oral lichen planus and oral lichenoid lesions: a prospective study. Oral Surg Oral Med Oral Pathol Oral Radiol Endod 2003; 96: 164-71.

van der Meij EM, Schepman KP, Plonait DR, Axéll T; van der Waal I. Interobserver and intraobserver variability in the clinical assessment of oral lichen planus. J Oral Pathol Med 2001; 31: 95-8.

van der Meij EM, van der Waal I. Lack of clinicopathologic correlation in the diagnosis of oral lichen planus based on the presently available diagnostic criteria and suggestions for modifications. J Oral Pathol Med 2003; 32: 507-12.

van der Waal I. Oral lichen planus and oral lichenoid lesions: a critical appraisal with emphasis on the diagnostic aspects. Med Oral Patol Oral Cir Bucal 2009; 14: E310-4.

van der Waal I. Potentially malignat disorders of the oral and oropharyngeal mucosa; terminology, clasification and present cancepts of management. Oral Oncol 2009; 45: 317-23.

Varghese SS, George GB, Sarojini SB, Vinod S, Mathew P, Mathew DG, Sebastian J, George A. Epidemiology of Oral Lichen Planus in a Cohort of South Indian Population: A Retrospective Study. J Cancer Prev 2016; 21: 55-9.

Warnakulasuriya S, Johnson NW, van der Waal I. Nomenclature and classification of potential disorders of the oral mucosa. J Oral Pathol Med 2007; 36: 575-80.

Werneck JT, Costa Tde O, Stibich CA, Leite CA, Dias EP, Silva Junior A. Oral lichen planus: study of 21 cases. An Bras Dermatol 2015; 90: 321-6.

Xue JL, Fan MW, Wang SZ, Chen XM, Li Y, Wang L. A clinical study of 674 patients with oral lichen planus in China. J Oral Pathol Med 2005; 34:467-72.

Yildirim, B., Sengüven, B. y Demir, C. Prevalence of herpes simplex, Epstein Barr and human papilloma viruses in oral lichen planus. Med Oral Patol Oral Cir Bucal 2011; 16: e170-4.

8. ANEXOS

Anexo 1

Cuadro 1. Criterios diagnósticos de la OMS para LP (1978)

Criterios clínicos
Lesiones reticulares, pápulas blancas, anulares, o en placa, líneas blanco-grisáceo irradiando de las pápulas. Patrón en encaje de líneas blanco-grisáceas ligeramente elevadas (patrón reticular). Lesiones atróficas con o sin erosión, también puede haber ampollas.

Criterios histopatológicos
Engrosamiento de la capa orto o paraqueratinizada en sitios de queratinización normal, y si el sitio es no queratinizado esta capa debe ser muy delgada. Cuerpos de Civatte en capa basal, epitelio y parte superficial del tejido conectivo. Infiltrado en banda bien definido compuesto principalmente de linfocitos, en la parte superficial del tejido conectivo. Signos de degeneración licuefactiva en la capa basal.

Kramer y cols., 1978.

Anexo 2

Cuadro 2. Criterios diagnósticos modificados de la OMS para LP.

Criterios clínicos

Lesiones bilaterales más o menos simétricas.

Patrón en encaje, líneas gris-blanquecinas ligeramente elevadas (patrón reticular).

Lesiones erosivas, atróficas, ampollosas o en placa con presencia de lesiones reticulares en cualquier parte de la mucosa bucal.

En todas las lesiones que recuerden LPB pero que no completen los criterios, se usará el término "compatible con".

Criterios histopatológicos

Infiltrado inflamatorio en banda, constituido principalmente de linfocitos, bien definido en la porción superficial del tejido conectivo.

Signos de degeneración licuefactiva en la capa basal.

Ausencia de displasia epitelial.

Cuando las características histopatológicas son menos obvias, se debe usar el término "histológicamente compatible con".

Diagnóstico final de LPB o LLB

Es necesario hacer una **correlación clínico-patológica**.

LPB Un diagnóstico de LPB refiere cumplimiento completo de ambos criterios clínicos e histopatológicos.

LLB El termino LLB se usará bajo las siguientes condiciones:

1.- Clínicamente típico de LPB pero histológicamente solo “compatible con” LPB.

2.- Histológicamente típico de LPB pero clínicamente solo “compatible con” LPB.

3.- Clínicamente “compatible con” LPB e histológicamente “compatible con” LPB.

van der Meij y van der Waal, 2003.

DATOS GENERALES

ID:____ Nombre:_____ Exp:_____ Edad:___ Fecha nac:___/___/___ Sexo:___
Republica **Lugar de residencia:__** [1]CDMX [2]Int Republica **Escolaridad:__** [1] Primaria [2] Secundaria [3] Preparatoria [4] Profesionista **Ocupación:__** [1] Estudiante [2] Em

DATOS CLÍNICOS

Dx: __ [1]LP [2]L. liquenoide Fecha Dx: ___/___/___ **Sintomatología inicial:** __ [0]No [1]Si Dolor ( )[1] Quemazón/ardor ( )[2] Escozor ( )[3] Otro ( )[4] Cual?: ___
Evolución: __ meses **Lesiones por LPB o LLB en otras mucosas:** __ [0]No [1]Si Cual?: __,__,__,__ [1]Esofágic
Antecedente de episodios similares: __ [0]No [1]Si Fecha: ___/___/___
Enfermedades Sistémicas: __ [0]No [1]Si Especificar: _____ [1]Diabetes/ICHOS [2]Hepatopatias [3]Enf. Autoinmune [4]Anemia [5]Reumática [6]HTA [7]Gastr
[11]Neoplasia [12]Alt. Psiquiátrica [13]Alt. Dermatológica [14]Vías Biliares [15]Otra: _____
__ Fecha Dx:___/___/___ Controlada?: __ [0]No [1]Si Tx: _____ __ Fecha Dx:___/___/___ Controlada?: __ [0]N
__ Fecha Dx:___/___/___ Controlada?: __ [0]No [1]Si Tx: _____ __ Fecha Dx:___/___/___ Controlada?: __ [0]
__ Fecha Dx:___/___/___ Controlada?: __ [0]No [1]Si Tx: _____ __ Fecha Dx:___/___/___ Controlada?: __ [0]N
Fármacos actuales (Últimos 3 meses): __ [0]No [1]Si Cuáles? A:__,B:__,C:__,D:__,E:__,F:__ [1]Anticolinérgicos [2]Anticonvulsivantes [3]Antidiabéticos
[7]Antiinflamatorios [8]Antimaláricos [9]Antimicrobianos [10]Cardiovasculares [11]Diuréticos [12]Inmunomodularodes/Terapia biológica [13]Hipolipemiantes [14]Psiquiátricos [15]Retir
[18]Quimioterapéuticos [19]Antiácidos [20]Otros
Fármaco A: Dosis _____ / Fecha inicio: ___/___/___ Fármaco B: Dosis _____ / Fecha inicio: ___/___/___ Fármaco C: Dosis
Fármaco D: Dosis _____ / Fecha inicio: ___/___/___ Fármaco E: Dosis _____ / Fecha inicio: ___/___/___ Fármaco F: Dosis
Prótesis bucal:__[0]No [1]Si Tipo:__[1]Fija [2]Removible [3]Ambas Ext:__[1]Parcial [2]Total **Obturaciones dentales:**__[0]No [1]Si Mat:__[1]Amalga
Bordes cortantes:__[0]No [1]Si Tipo: ___ [1]Dental [2]Protesico [3]Ortodontico ODs:__
Hábitos: *Alcohol* __ [0]No [1]Si [2]Consumió Edad inicio: ___ Edad suspensión: ___ UB/sem: ___UB/mes: ___ UB/año: ___ Total: ___
Tabaco __ [0]No [1]Si [2]Consumió Edad inicio: ___ Edad suspensión: ___ Cig/día: ___ Cig/mes: ___ Cig/año: ___ Total: ___

EXAMEN BUCAL

Tipo lesión: _____ [1]Reticular [2]Placa [3]Atrófica [4]Hipertrófica [5]Erosiva [6]Papular [7]Ampollosa **Distribución:** ___ [1]Bilateral [2]Unilateral **Simétricas:** ___ [0]
Localización:__,__,__,__[1]Muc lab sup [2]Muc lab inf [3]Muc buc der [4]Mucosa buc izq [5]Dorso lengua [6]B. lateral lengua der [7]B. lateral lengua izq [8]Vientre lengua [9]Piso bo
[12]Encía **Tamaño:** ____cm x ___cm
Candidiasis: __ [0]No [1]Si Tipo: __ [1]Eritematosa [2]Pseudomembranosa Tx: __ [0]No [1]Si __ [1]Tópico [2]Sistémico Nombre:_____ Concentración:___ Durac
Desaparecieron sugestivas de LPB o LLB: __ [0]No [1]Si **Otras lesiones bucales:** __ [0]No [1]Si Cual?: _____
IHOS: IDS 16( ) 11( ) 26( ) 36( ) 31( ) 46 ( ) [0]Ausencia cálculo supragingival. [1]Cálculo supragingival < 1/3. [2]Cálculo supragingival > 1/3 y < 2/3. [3]Cálculo supragingi
ICS 16( ) 11( ) 26( ) 36( ) 31( ) 46 ( ) [0]Ausencia cálculo supragingival. [1]Cálculo supragingival < 1/3. [2]Cálculo supragingival > 1/3 y < 2/3. [3]Cálculo supragingi
Higiene bucal: ___ [1]Excelente [2]Buena [3]Regular [4]Mala **Uso de colutorios:** __ [0]No [1]Si

TRATAMIENTO INICIAL Y SEGUIMIENTO A 6 MESES

Control factores agravantes generales: Terapia psicoemocional: __ [0]No [1]Si Clínica Dolor: __ [0]No [1]Si Control Enf. Sistémicas: __ [0]No [1]Si
_____ Sustitución fármacos: __ [0]No [1]Si Cual? _____
Control factores agravantes locales: __,__,__,__,__,__ [1]Control h. bucal [2]Sustitución obt. dentales [3]Eliminación bord. dentales [4]Cambio prótesis [5]Eliminació
tabaco
Terapéutica médica:
Corticoesteroides __ [0]No [1]Si __ [1]Tópico [2]Sistémico [3]Perilesional Nombre: _____ Concentración: ____ Dosis: ____ Frecuen
Inhibidores Calcineurina: __ [0]No [1]Si Nombre: _____ Concentración: ____ Dosis: ____ Frecuen
Retinoides: __ [0]No [1]Si Nombre: _____ Concentración: ____ Dosis: ____ Frecuen
Antimicóticos __ [0]No [1]Si __ [1]Tópico [2]Sistémico Nombre: _____ Concentración: ____ Dosis: ____ Frecuen
Evolución: Fecha:__/__/__Tiempo Tx:_____ Síntomas:__ [0]No [1]Si Dolor:__ Quemazón/Ardor:__ Escozor:__ Otro:__[0]Sin Sx [1]Mucho menos que antes [3]M
EVA Inicial:__ Seguimiento:__ Lesiones: __ [0]Sin lesiones [1]Menos [2]Igual [3]Aumentó [4]Atrofia [5]Erosión [6]Ulceración Resolución total: __ [0]No [1]Si Fecha: ___/___/__
ultima: ___/___/___ Transformación maligna: __ [0]No [1]Si Fecha: ___/___/___

HALLAZGOS HISTOPATOLOGICOS

No. Biopsia: _____ Fecha biopsia: ___/___/___

Sitio biopsia: ___ [1]Mucosa lab sup [2] Mucosa lab inf [3]Mucosa buc der [4]Mucosa buc izq [5]Dorso lengua [6]B. lateral lengua der [7]B. lateral lengua izq [8]Vientre lengua [9]Piso boca [1

Hallazgos en mucosa bucal:

Hiperqueratosis: __ [0]No [1]Si Tipo: __ [1]Ortoqueratosis [2]Paraqueratosis ***Atrofia:*** __ [0]No [1]Focal [2]Generalizada ***Papilomatosis:*** __ [0]No [1]Si ***A***
Linfocitos intraepiteliales: __ [0]No [1]Si Localización: ___ [1]E. Basal [2]E Espinoso [3]E. Superficial ***Procesos epiteliales en "dientes de***
Cuerpos Civatte: __ [0]No [1]Si Localización: ___ [1]Estrato superficial [2]Estrato espinoso [3]Estrato basal [4]Capa basal [5]Lamina propia superficial ***Espacio de "M***
Degeneración de capa basal:__ [0]No [1]Focal [2]Generalizada ***Incontinencia de pigmento melánico*:**__ [0]No [1]Si Localización:__ [1]Lamina
Escamatización: ___ [0]No [1]Si ***Espongiosis:*** [0]No [1]Si

Cambios arquitectónicos y citológicos en mucosa bucal:

Arquitectónicos *Perdida estratificación*: __ [0]No [1]Si *Perdida polaridad capa basal*: __ [0]No [1]Si *Hiperplasia estrato basal*: __ [0]No
Procesos epiteliales en forma de gota: __ [0]No [1]Si *Incremento No. mitosis*: __ [0]No [1]Si *Queratinización individual:* __ [0]No
Citológicos: *Variación tamaño celular*: __ [0]No [1]Si *Variación tamaño nuclear:* __ [0]No [1]Si *Pleomorfismo celular:* __ [0]No [1]Si
Perdida de la relación núcleo-citoplasma: __ [0]No [1]Si *Figuras mitosoides*: __ [0]No [1]Si *Hipercromatismo*: __ [0]No [1]Si *Nucleolos prominentes:* __ [0]No

Displasia epitelial: __ [0]No [1]Si Grado: __ [1]Leve [2]Moderado [3]Severo

Infiltrado inflamatorio:

Distribución: ___ [1]En banda [2]Difuso [3]Focal [4]Perivascular ***Cantidad:*** ___ [1]Leve [2]Moderado [3]Intenso ***Localización:*** ___ [1]Lamina pro
Predominio: ___ [1]Linfocitario [2]Mixto Tipo células: ___ [1]Histiocitos [2]Células plasmáticas [3]Mastocitos [4]Neutrófilos [5]Eosinófilos

Dx final: ___ [1]LP [2]L. liquenoide

Dx / Clasificación OMS: ___

[1]Clínicamente típico de LPB pero histológicamente solo compatible con LPB.
[2]Histológicamente típico de LPB pero clínicamente solo compatible con LPB.
[3]Clínicamente compatible con LPB e histológicamente compatible con LPB.

HOJA DE CODIGOS

DATOS CLÍNICOS Y DE LABORATORIO

Fármacos:

1= Anticolinérgicos i) Solifenacina

2= Anticonvulsivantes i) Carbamazepina ii) Oxcarbazepina iii) Fenitoina iv) Valproato de sodio

3= Antidiabéticos i) Clorpropamida ii) Gliburida iii) Glipizida iv) Insulina v) Tolazamida vi) Tolbutamida

4= Antidiarreicos i) Bismuto

5= Antigotosos i) Alopurinol

6= Antihistamínicos i) Cinarizina ii) Yoduros

7= Antiinflamatorios i) Aspirina ii) Diflunisal iii) Ibuprofeno iv) Indometacina v) Leflunomida vi) Mesalamida vii) Naproxeno viii) Rofeco
Tolbutamida

8= Antimaláricos i) Cloroquina ii) Hidroxicloroquina iii) Pirimetamina iv) Quinidina v) Quinina

9= Antimicrobianos a) Antibióticos i) Ácido paraaminosalicílico ii) Sulfametoxazol iii) Tetraciclina b) Antimicobacterianos i) Aminosalicilat
Isoniazida v) Rifampicina vi) Estreptomicina c) Antifungicos i) Anfotericina B ii) Griseofulvina iii) Ketoconazol d) Antihelminticos i) Levami

10= Cardiovasculares i) Atenolol ii) Captopril iii) Doxazosina iv) Diazoxido v) Enalapril vi) Labetalol vii) Metoprolol viii) Metildopa ix) Neb
Prazosina xiii) Procainamida xiv) Propranolol xv) Quinidina xvi) Terazosina

11= Diuréticos i) Clorotiazida ii) Furosemida iii) Hidroclorotiazida iv) Espironolactona

12= Inmunomodularodes/Terapia biológica i) Adalimumab ii) Dactinomicina iii) Etanercept iv) Sales de oro v) Mesilato de imatinib
Penicilamina ix) Tacrolimus

13= Hipolipemiantes i) Gemfibrozil ii) Orlistat iii) Pravastatina iv) Simvastatina

14= Psiquiátricos a) Antipsicóticos i) Clorpromazina ii) Levomepromazina iii) Metopromazina iv) Tioridazina b) Benzodiazepinas i) Lorazep
de la recaptación de serotonina i) Escitalopram f) Antidepresivos tricíclicos i) Amitriptilina ii) Imipramine

15= Retinoides i) Isotretinoina

16= Antiparkinsonianos i) Trihexifenidilo

17= Antiretrovirales i) Zidovudina

18= Quimioterapéuticos i) Hidroxiurea

19= Otros i) Amifenazol ii) Clopidogrel iii) Penicilamina iv) Palifermin v) Mercaptopropionilglicina vi) Misoprostol vii) Nandrolena viii) fury
Omeprazol xi) Piritioxina xii) Sildenafil xiii) Tiopronina