Casa abierta al tiempo

UNIVERSIDAD AUTÓNOMA METROPOLITANA
UNIDAD XOCHIMILCO

CARACTERIZACIÓN DE LA INMUNOEXPRESIÓN E HIBRIDACIÓN *IN SITU* PARA VIRUS DE EPSTEIN BARR EN PROCESOS REACTIVOS CRÓNICOS CON ESTROMA EOSINÓFILO

IDÓNEA COMUNICACIÓN DE RESULTADOS

QUE PARA OBTENER EL GRADO DE

MAESTRA EN PATOLOGÍA Y MEDICINA BUCAL

P R E S E N T A

YAMELY BONIFACIA RUIZ VÁZQUEZ

COMITÉ TUTORIAL:

Co-Directora: Dra. Irma Gabriela Anaya Saavedra

Co-Directora: Dra. Velia Aydeé Ramírez Amador

Asesora: Dra. Ana María Cano Valdez

Ciudad de México, Junio de 2017

La Maestría en Patología y Medicina Bucal de la Universidad Autónoma Metropolitana pertenece al Padrón Nacional de Posgrados de Calidad de CONACYT y cuenta con el apoyo del mismo Consejo, con el registro 5020

El jurado designado por la División de Ciencias Biológicas y de la Salud

De la Unidad Xochimilco aprobó la ICR que presentó:

YAMELY BONIFACIA RUIZ VÁZQUEZ

COMITÉ TUTORIAL:

_____

Co-Directora: Dra. Irma Gabriela Anaya Saavedra

_____

Co-Directora: Dra. Velia Aydeé Ramírez Amador

_____

Asesora: Dra. Ana María Cano Valdez

JURADO:

_____

Dra. Estela de la Rosa García (Presidenta)

_____

Dra. Imelda del C. González Ramírez (Secretaria)

_____

Dra. Mónica Lizzette Serrano Arévalo (Vocal)

_____

Dra. Martha Estela García Sánchez (Vocal)

ÍNDICE

Abreviaturas …… I
Índice de Cuadros …… II
Índice de Figuras ……. III
Resumen …….. IV
1. Marco teórico ……... 1
1.1. Úlcera eosinófila …… 1
1.1.1. Epidemiología …….,… 2
1.1.2. Etiopatogenia de la úlcera eosinófila …… 2
1.1.3. Presentación clínica ……. 6
1.1.4. Características histopatológicas ……. 8
1.1.5. Tratamiento ……... 9
1.2. Inmunoexpresión en los procesos reactivos con eosinofilia estromal ……... 10
1.3. Trastornos linfoproliferativos cutáneos primarios CD30 positivos en cavidad bucal ……. 12
1.4. Descripción de los inmunomarcadores …..…….…. 14
1.4.1. CD3 …….. 14
1.4.2. CD20 ……. 15
1.4.3. CD23 ……. 15
1.4.4. CD30 ……. 16
1.4.5. CD123 ……... 17
1.4.6. CD138 ……... 17
1.4.7. S-100 ……. 17
1.4.8. Kappa y Lambda ……... 18
1.4.9. Hibridación *in situ* para virus de Epstein Barr (EBER) …… 18
2. Planteamiento del problema…… 19
3. Justificación……. 20
4. Objetivos……. 21
4.1. Objetivo general……... 21

4.2. Objetivos específicos…… 21
5. Materiales y método……...…… 22
5.1. Diseño del estudio…… 22
5.2. Evaluación de casos ...……... 23
5.3. Procedimientos de laboratorio…….. 23
5.4. Variables …… 27
5.5. Análisis estadístico …… 28
5.6. Consideraciones bioéticas ……. 28
6. Resultados ……..…… 30
7. Discusión ……. 44
8. Conclusiones ...……. 50
9. Perspectivas ……. 50
10. Referencias ……. 51
11. Anexos ……...…… 59

ABREVIATURAS

ALK	Cinasa del linfoma anaplásico
CGMA	Células grandes mononucleares atípicas
EBER	Hibridación *in situ* para virus de Epstein barr
Fc	Fragmento cristalizable
FE-CGM	Factor estimulante de colonias de granulocitos y macrófagos
H&E	Hematoxilina y eosina
IgE	Inmunoglobulina E
IL-1	Interleucina 1
IL-5	Interleucina 5
InCan	Instituto Nacional de Cancerología
kD	Kilo Daltons
MPO	Mieloperoxidasa
NK	Natural killer
pH	Potencial hidrógeno
PMU	Proteína mayor de unión
R-FECGM	Receptor del factor estimulante de colonias de granulocitos y macrófagos
TCR	Receptor de antígeno de células T
TcRc	Gen receptor de antígeno de células T
TGF	Factor de crecimiento transformante
TNF- β	Factor de necrosis tumoral beta
TIA-1	Proteína de unión al ARN asociada a gránulos citotóxicos
TLPCPCD30+	Trastornos linfoproliferativos cutáneos primarios CD30 positivos
TUGSE	Granuloma traumático ulcerativo con eosinofilia estromal
VEB	Virus de Epstein Barr
UAM-X	Universidad Autónoma Metropolitana unidad Xochimilco

ÍNDICE DE CUADROS

1. Cuadro 1. Características de los anticuerpos utilizados ……..... 25
2. Cuadro 2. Características clínicas y demográficas ....……..…..... 38
3. Cuadro 3. Características histopatológicas del epitelio, membrana fibrinoide, vasos e infiltrado inflamatorio ……...……..... 39
4. Cuadro 3b. Características histopatológicas de los eosinófilo, mitosis y células mononucleares atípicas …….. 40
5. Cuadro 4. Inmunofenotipo para CD3, CD20 y CD30 ……...……..... 41
6. Cuadro 5. Inmunofenotipo para CD23, Kappa, Lambda y expresión EBER 42
7. Cuadro 6. Inmunoexpresión para CD123, CD138 y S-100 ……..... 43

ÍNDICE DE FIGURAS

1. Figura 1. Esquema descripción de la probable patogénesis de la úlcera eosinófila …… 5
2. Figura 2. Úlcera eosinófila fotografías clínicas ……..…..... 32
3. Figura 3. Úlcera eosinófila histopatología …… 32
4. Figura 4. Características histopatológicas ...…….…… 33
5. Figura 5. Porcentaje de inmunoexpresión para CD3, CD20 y CD30 ...…… 35
6. Figura 6. Características de inmunoexpresión para CD23, CD123, S-100 e hibridación *in situ* para virus de Epstein Barr …… 36
7. Figura 7. Intensidad de inmunoexpresión para CD138, Kappa y Lambda …… 37

RESUMEN

Introducción: La úlcera eosinófila representa la principal manifestación de los procesos reactivos crónicos con eosinofilia estromal de la mucosa bucal, la cual presenta un tipo histopatológico único que exhibe una reacción inflamatoria pseudoinvasiva profunda, con presencia de abundantes eosinófilos que generalmente tienen una lenta resolución y regresión espontánea sin necesidad de tratamiento que parece no estar asociada específicamente a traumatismos, y se ha postulado que representan la contraparte de trastornos linfoproliferativos CD30+ en mucosa bucal.

Objetivo: Describir las características clínicas, histopatológicas, inmunofenotipo para CD3, CD20, CD23, CD30, CD123, CD138, Kappa, Lambda y S-100; así como la identificación del virus de Epstein Barr por medio de hibridación *in situ*, de un grupo de procesos reactivos con estroma eosinófilo de la mucosa bucal.

Material y método: Estudio transversal retrolectivo, observacional y descriptivo. De cada muestra se obtuvieron datos demográficos, datos clínicos, características histopatológicas e inmunohistoquímicas. El inmunomarcaje e hibridación *in situ* para Epstein Barr se llevó a cabo sobre cortes de las partes más representativas de la lesión en cada caso, usando microarreglos tisulares, registrando proporciones, porcentajes e intensidad de inmunoexpresión de los marcadores. Se obtuvieron proporciones de las variables nominales y categóricas, además de medidas de tendencia central y de dispersión para las variables ordinales.

Resultados: Se incluyeron 66 muestras de procesos reactivos crónicos con eosinofilia estromal (úlcera eosinófila y granuloma traumático eosinófilo), 7 de los cuales fueron eliminados por no corresponder al diagnóstico histopatológico, quedando un total de 59 muestras, 37 (62.7%) correspondientes al sexo femenino. El 76.3% fueron reportadas como úlceras, siendo el borde lateral de la lengua el sitio más afectado, un tercio de los casos (18/30.5%) reportó dolor asociado. En el 96.6% de las muestras, el epitelio fue escamoso estratificado paraqueratinizado parcial o totalmente ulcerado; con infiltrado inflamatorio mixto conformado por linfocitos, neutrófilos, histiocitos, células plasmáticas y algunas células grandes mononucleares atípicas. La mediana de eosinófilos (40x) fue de 38 (Q_1-Q_3:16-106) y la presencia de células grandes mononucleares atípicas se identificó en el 18.6% de las muestras, tres de ellas acompañadas de la presencia de 1-5 mitosis por campo de 40x. Se encontró una alta positividad a los marcadores CD3, CD20, CD30, CD23, Kappa y Lambda, sin embargo los porcentajes de inmunoexpresión para CD3, CD20 y CD30 fueron menores al 10%. CD123, CD138 y S-100 fueron en su mayoría débilmente positivos y únicamente 2 casos fueron positivos a EBER.

Conclusiones: La baja expresión encontrada para el marcador CD30 en estas lesiones, sugiere que la mayoría está relacionada con un proceso reactivo originado propiamente por la lesión. La presencia de células dendríticas concomitante a la presencia de eosinófilos y linfocitos T demostrada en este estudio, apoyan la teoría de carácter reactivo como un proceso inmunológico local más que neoplásico en la úlcera eosinófila.

1. Marco teórico

1.1. Úlcera eosinófila

Representa la principal manifestación de los procesos reactivos crónicos con eosinofilia estromal de la mucosa bucal, pudiendo ser una entidad puramente ulcerativa (úlcera eosinófila), o iniciar como un aumento de volumen (granuloma traumático eosinófilo) que posteriormente puede ulcerarse (granuloma traumático ulcerativo con eosinofilia estromal o TUGSE, por sus siglas en inglés) (Shen y cols., 2015; Fonseca y cols., 2013; Segura y Pujol, 2008).

La úlcera eosinófila se define como una úlcera traumática crónica autolimitada de la mucosa bucal, la cual presenta un tipo histopatológico único que exhibe una reacción inflamatoria pseudoinvasiva profunda, con presencia de abundantes eosinófilos que generalmente tienen una lenta resolución y regresión espontánea sin necesidad de tratamiento (Sharma y cols., 2016; Shen y cols., 2015; Fonseca y cols., 2013; Segura y Pujol, 2008; Hirshberg y cols., 2006).

A pesar de lo tradicionalmente descrito en la literatura (Segura y Pujol, 2008; Hirshberg y cols., 2006; García y cols., 2002; el-Mofty y cols., 1993; Doyle y cols., 1989), se ha sugerido que la úlcera eosinófila pudiera no estar asociada específicamente a traumatismos, debido principalmente a la identificación histológica en algunas de estas lesiones de células grandes mononucleares atípicas, cuya naturaleza aún es controversial, ya que no existe consenso en cuanto a su naturaleza histiocítica, miofibroblástica o linfoide (linfocitos T activados) (Chatzistamou y cols., 2012; Ribeiro y cols., 2011; Segura y Pujol, 2008; Segura y cols,. 2006; Alobeid y cols., 2004; Ficarra y cols., 1997; el-Mofty y cols., 1993; Regezi y cols., 1993). Hasta el momento no está aclarado si este grupo de úlceras eosinófilas representan una entidad separada del grupo de trastornos reactivos con presencia de eosinofilia estromal. (Neville y cols., 2016; Shen y cols., 2015; Fonseca y cols., 2013; Segura y Pujol, 2008; Piloli y cols., 2007; Alobeid y cols., 2004).

1.1.1. Epidemiología

Desafortunadamente no se cuenta con datos epidemiológicos exactos sobre la incidencia y prevalencia de esta entidad, como lo existe con otras lesiones de cavidad bucal, ya que se describe como una lesión poco común (Fonseca y cols., 2013; Segura y Pujol, 2008; Segura y cols., 2006.), aunque para otros autores es una lesión relativamente común pero poco reportada (el-Mofty y cols., 1993).

Los procesos reactivos crónicos con eosinofilia estromal se presentan en dos picos de edad, el primero es en infantes de 0 a 2 años, y el segundo en adultos entre la sexta y séptima décadas de vida, sin predilección por algún sexo en particular (Bortoluzzi y cols., 2012; Eleni y cols., 2011; Segura y Pujol, 2008). Aunque puede aparecer en cualquier sitio de la mucosa bucal, su principal localización (hasta un 50%) es el dorso, bordes laterales y vientre de lengua, seguido por la mucosa yugal, fondo de saco, labios y mucosa labial, encía, paladar, piso de boca y área retromolar (Chatzistamou y cols., 2012; Hirshberg y cols., 2006; Segura y cols., 2006).

1.1.2. Etiopatogenia de la úlcera eosinófila

El mecanismo implicado en la etiopatogenia de la úlcera eosinófila es poco entendido, ya que se dispone de un número limitado de estudios que traten de explicar el origen de esta condición (Segura y Pujol, 2008; Hirshberg y cols., 2006; García y cols., 2002; el-Mofty y cols., 1993; Doyle y cols., 1989; Bhaskar y Lilly, 1964). La asociación con antecedentes traumáticos se registra en una proporción variable de casos, nula para algunos autores (Hirshberg y cols., 2006; Doyle y cols., 1989) y se ha reportado hasta en el 100% de los casos (Bhaskar y Lilly, 1964), con un promedio del 39% (el-Mofty y cols., 1993; Elzay, 1983).

El hecho de que una alta proporción de los procesos reactivos crónicos con eosinofilia estromal se desarrollen en zonas de traumatismo frecuente, como los bordes laterales de la lengua; coincide con condiciones bucales frecuentes en los dos picos de incidencia reportados, el primero de 0 a 2 años, cuando inicia la erupción de la dentición primaria, con bordes incisales y/o cúspides cortantes, y el segundo entre la sexta y séptima décadas de vida, cuando hay ausencia dental, dientes desgastados y con bordes cortantes, y uso de prótesis dental (Vera-Sierra, 2013; Chatzistamou y cols., 2012; Segura y Pujol, 2008).

A este respecto, a través de estudios experimentales en murinos se han desarrollado lesiones similares clínicamente a la úlcera eosinófila, después de producir un traumatismo constante en la lengua (Bhaskar y Lilly, 1964); sin embargo, estos resultados no se han logrado reproducir al realizar estudios similares, en donde no en todos los casos existió desarrollo de úlcera, y cuando ésta desarrollaba eran pequeñas, de corta duración y con borde eritematoso (von Domarus y cols., 1980).

Algunos autores han sugerido que el traumatismo es sólo un factor que contribuye en el desarrollo de la úlcera eosinófila, proponiendo que podría estar implicada la presencia de ciertos agentes virales, agentes tóxicos y microorganismos, incitando la respuesta inmune local desencadenante de la lesión (Sharma y cols., 2016; Hirshberg y cols., 2006; Tang y cols., 1981). Sin embargo, hasta nuestros días, no se han podido identificar microrganismos, micropartículas, productos de degradación endógena y/o depósitos inmunes densos ultraestructurales (Sharma y cols., 2016; Segura y Pujol, 2008; Segura y cols., 2006).

Por otro lado, como la mayoría de las úlceras traumáticas de cavidad bucal están desprovistas de eosinófilos, se han propuesto varias hipótesis para explicar la presencia de este estroma eosinófilo

característico en esta lesión. Por ejemplo, se ha planteado la hipótesis de un posible papel patogénico directo de citocinas y factores quimiotácticos como IL-1, IL-5 y TNG, liberados por los eosinófilos en el desarrollo de esta entidad (Segura y Pujol, 2008; Hirshberg y cols., 2006) (Figura 1).

El papel que juegan las células cebadas en esta lesión también ha sido un tema explorado, se ha descrito una posible interacción entre estas y la liberación de factores quimiotácticos de eosinófilos, lo que podría causar la eosinofilia estromal. Esto se basa en un estudio en el que se hizo una comparación histológica en 41 casos de úlcera eosinófila con un grupo control de 30 pacientes con una variedad de condiciones inflamatorias que afectaran la mucosa bucal y biopsias de mucosa bucal normal. En los casos de úlcera eosinófila, además del estroma eosinófilo, se observó un aumento del número de células cebadas. En todos los tejidos de control, los eosinófilos estaban ausentes mientras que se observó la presencia de una población moderada de células cebadas en el tejido normal y en el tejido con inflamación (Elzay, 1983). Este aumento en el número de células cebadas en el tejido conectivo también fue detectado en otro estudio posterior de una serie de casos (el-Mofty y cols., 1993). Por el contrario, existen estudios en los que se encontró un escaso número de cebadas en úlceras eosinófilas, por lo que la función exacta de las células cebadas en la patogénesis de la úlcera eosinófila sigue siendo polémico (Regezi y cols., 1993; Segura y Pujol, 2008) (Figura 1).

Otros autores (Ribeiro y cols., 2011; Segura y Pujol, 2008) sugieren que la pérdida de continuidad del epitelio bucal facilita la acción de diversos factores etiológicos en el tejido conectivo, como microorganismos, toxinas o proteínas extrañas. Este factor etiológico, en un sujeto predispuesto, podría inducir una intensa reacción inflamatoria similar a la observada en los estudios sobre el asma bronquial, dada por la interacción de los eosinófilos con las células dendríticas y los linfocitos

T activados (Ribeiro y cols., 2011, Segura y Pujol, 2008).

Por otro lado, se ha propuesto a las células T citotóxicas como potenciales causantes de daño a la mucosa bucal en estas entidades, ya que se ha demostrado la presencia de agregados de células positivas para un marcador de células T, TIA-1 (proteína de unión ARN de asociados a gránulos citotóxicos) en 12 casos de úlcera eosinófila (Hirshberg y cols., 2006). Estudios recientes han también demostrado que los eosinófilos pueden interactuar con fibroblastos y células endoteliales (Munitz y Levi-Schaffer, 2004). Su interacción con los fibroblastos puede resultar en una contribución a la cicatrización de la herida a través de la síntesis de factor de crecimiento transformante α y β (TGF) (Wong y cols., 1993). Explicándose así que debido a la falta de síntesis significativa de TGF por los eosinófilos, ocurre el retraso en la cicatrización, el cual es frecuentemente observado en la úlcera eosinófila (Elovic y cols., 1996; Segura y cols., 2006).

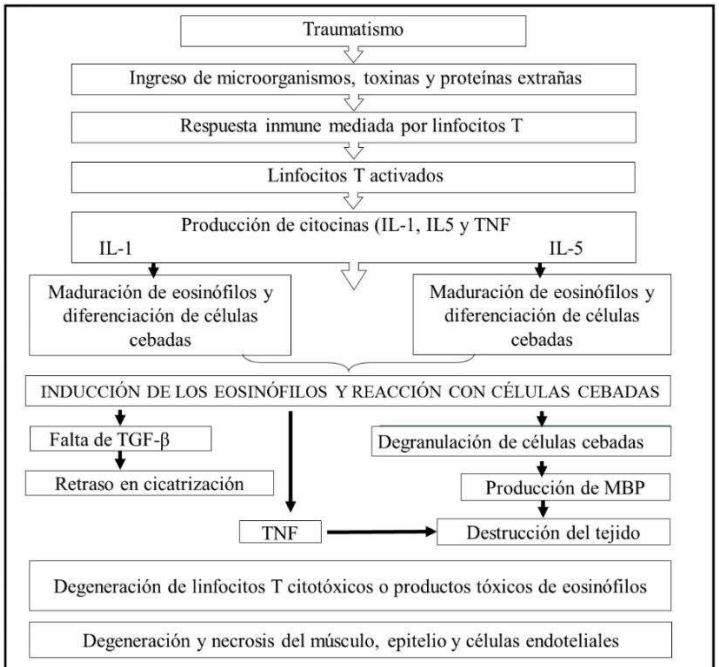

Figura 1. Esquema descripción de la probable patogénesis de la úlcera eosinófila. A través del traumatismo ingresan agentes extraños que inducen la respuesta inmune local, y promueven la producción de IL y TNF, los cuales inducen a los eosinófilos, que interactúan con las células cebadas y producen enzimas degenerativas. (Modificado de Sharma y cols. JCDR. 2016; 10:7-9).

Otras investigaciones sugieren que esta lesión pudiera representar una variedad del grupo de trastornos linfoproliferativos cutáneos primarios, positivos al marcador CD30, ya que ambas entidades comparten características similares de presentación clínica e histopatológica, así como de curso y resolución. Por otro lado, la presencia de reportes de casos diagnosticados como trastornos linfoproliferativos cutáneos primarios CD30+ que afectan cabeza y cuello, y principalmente mucosa bucal también ha sido descrita (Sciallis y cols., 2012; Bortoluzzi y cols., 2012).

1.1.3. Presentación clínica

La presentación más común es la úlcera solitaria con bordes elevados e indurados con un fondo blanco-amarillento correspondiente a fibrina, que en muchas ocasiones puede semejar clínicamente a un carcinoma de células escamosas, micosis profundas, enfermedades autoinmunes como lupus eritematoso e infecciones bacterianas como tuberculosis y sífilis (Shen y cols., 2013; Eleni y cols., 2011; Salisbury y cols., 2009; Segura y Pujol, 2008). También se puede presentar de forma nodular o nodular ulcerada, siendo estas dos últimas presentaciones menos del 10% (Burloluzzi y cols., 2012); y aún más raro pueden presentarse como máculas eritematosas o semejando leucoplasias (Mezei y cols., 1995). Tiene una aparición rápida y su tamaño varía desde milímetros hasta varios centímetros y puede aparecer en cualquier parte de la mucosa bucal, desde borde lateral de lengua, dorso lingual, vientre de lengua, piso de boca, fondo de saco, paladar, mucosa yugal, encía, mucosa labial y área retromolar; sin embargo, la lengua es el sitio de aparición más frecuente, representado más del 50% de los casos reportados (Segura y Pujol, 2008; Hirshberg y cols., 2006).

En cuanto a la presencia de dolor, algunos autores indican que la mayoría son lesiones asintomáticas (Fonseca y cols., 2013; Alobeid y cols., 2004; Ficarra y cols., 1997; Vélez y cols.,

1997; Doyle y cols., 1989), mientras que otros han reportado dolor en el 17 al 50% de los casos (Segura y Pujol, 2008; Hirshberg y cols., 2006; García y cols., 2002; Regezzi y cols., 1993; Elzay, 1983).

Si bien las úlceras eosinófilas generalmente remiten de manera espontánea en uno o dos meses, existen estudios que reportan persistencia por varios meses o incluso más de un año (García y cols., 2002; Doyle y cols., 1989). De manera interesante, Elovic y cols. (1996), mostraron la falta de síntesis del factor de crecimiento transformante por los eosinófilos en un grupo de úlceras crónicas de la mucosa bucal, lo que puede explicar la persistencia y el retraso en la cicatrización de estas lesiones.

En una revisión de 15 casos, se reportó recurrencia de dos lesiones ulcerativas y 4 casos con úlceras múltiples (Doyle y cols., 1989); actualmente también está descrita la recurrencia en el mismo sitio de la mucosa bucal en una mujer de 54 años con antecedentes de asma, problemas gastrointestinales y trastorno de ansiedad (Willberg y cols., 2015). Al respecto, existen reportes de aparición de úlcera eosinófila en boca en pacientes con enfermedades sistémicas como la leucemia de células T y asociación a ganglios linfáticos aumentados de tamaño, en donde además se reporta eosinofilia periférica en uno de estos pacientes, quien presentó mejoría de la úlcera eosinófila y la eosinofilia periférica después de la administración de terapia con corticosteroides vía oral (Yamazaki y cols., 2012; Segura y Pujol, 2008; el-Mofty y cols., 1993).

Por otro lado, la variante que aparece en el primer pico de edad es conocida como enfermedad de Riga-Fede, y ésta puede ser el signo de presentación de un trastorno neurológico subyacente, como la disfunción autonómica congénita con pérdida de dolor universal y la disautonomía familiar (síndrome de Riley-Day) (Zaenglein y cols., 2002; Eichenfield y cols., 1990; Rakocz y cols.,

1987; Axelrod y cols., 1984). Estas lesiones en niños se presentan a menudo en la superficie ventral de la lengua o el frenillo lingual lo largo de la línea media a causa del contacto con los incisivos inferiores adyacentes durante la lactancia. El inicio de las lesiones suele ser concomitante con la erupción de los dientes primarios, principalmente los incisivos inferiores, a partir de los 6-8 meses de edad. La designación enfermedad de Riga-Fede es exclusiva de infantes menores de 2 años con este trastorno (Segura y Pujol, 2008; Eichenfield y cols., 1990).

1.1.4. Características histopatológicas

La úlcera eosinófila se caracteriza por presentar pérdida de la continuidad epitelial de la mucosa, con presencia de fibrina y tejido de granulación; existe presencia de un denso infiltrado inflamatorio mixto en el cual los eosinófilos son evidentes, y que suele extenderse a tejido profundo submucoso, infiltrando a los haces de músculo estriado y acinos de glándulas salivales (Eleni y cols., 2011; Segura y Pujol, 2008; Pilolli y cols., 2007; Regrezi y cols., 1993). En una serie de 38 casos, uno de los hallazgos histopatológicos constantes fue la infiltración hacia las fibras musculares con o sin degeneración de estas mismas (el-Mofty y cols., 1993), sin embargo otros autores reportan que dicha predilección por los fascículos musculares es inexistente (Fonseca y cols., 2013). Este infiltrado inflamatorio está constituido también por linfocitos pequeños y redondos, neutrófilos, células plasmáticas e histiocitos (Segura y Pujol, 2008; Regezi y cols., 1993). Una segunda población celular importante en estas lesiones y cuyo origen es aún discutido, es la presencia de células grandes mononucleares con un núcleo redondo u oval, que se entremezclan con el infiltrado inflamatorio y que pueden presentar atipia. Algunos autores señalan que esta población celular se trata de una población heterogénea de células que pueden ser desde histiocitos o células dendríticas (Regezi y cols., 1993); otros reportes mencionan que se pueden tratar de miofibroblastos, los cuales pueden encontrarse en estratos superficiales o profundos

debido al proceso de reparación de la úlcera (el-Mofty y cols., 1993); hay quienes sostienen que se tratan de linfocitos CD30+ apoyando la teoría de que quizá estas lesiones se traten de algún desorden linfoproliferativo CD30+ (Neville y cols., 2016; Salisbury y cols., 2009; Alobeid y cols., 2004; Ficarra y cols., 1997); y existen autores que sugieren que quizá estas células sean una proliferación celular monoclonal cuyo origen aún hay que indagar (Hirshberg y cols., 2006).

Los diagnósticos diferenciales histopatológicos de estas lesiones incluyen a la hiperplasia angiolinfoide con eosinofilia, desórdenes linfoproliferativos CD30+, al granuloma histiocítico atípico, enfermedad de Kimura y la histiocitosis de células de Langherhans, sin embargo existen características histopatológicas propias de cada una de estas lesiones que pueden ayudar a diferenciarlas (Didona y cols., 2015; Vera-Sirera y cols., 2013; Bortoluzzi y cols., 2012; Segura y cols., 2006).

1.1.5. Tratamiento

En la mayoría de los casos las úlceras eosinófilas se presentan bien autodelimitadas y tienden a resolver de manera espontánea en aproximadamente un mes, por lo que una vez que se haya descartado la presencia de alguna lesión maligna u otro diagnóstico diferencial por medio de biopsia, se recomienda el seguimiento clínico de la lesión y no es necesario realizar algún tratamiento. Cuando se identifica a un posible agente etiológico traumático es necesario hacer la eliminación del mismo, así como también el uso de agentes paliativos y analgésicos orales o tópicos cuando exista dolor asociado (Vera-Sirera y cols., 2013; Chatzistamou y cols., 2012; Gonçales y cols., 2007).

Muchas otras alternativas de tratamiento han sido descritas en la literatura, como la escisión quirúrgica cuando se trata de lesiones persistentes, o bien el uso de esteroides tópicos, enjuagues

con corticosteroides y aplicaciones intralesionales, antibióticos intralesionales, curetaje y crioterapia; todos estos últimos sin evidencia ni eficacia demostrada (Sharma y cols., 2016; Bortoluzzi y cols., 2011; Boffano y cols., 2009; Gao y cols., 2000; Mezei y cols., 1995; Shapiro and Juhlin, 1970).

1.2. Inmunoexpresión en los procesos reactivos crónicos con eosinofilia estromal

Las primeras series de casos que analizaron el perfil inmunohistoquímico de estas lesiones señalaron que la población de células grandes mononucleares atípicas es heterogénea, con una proporción variable de células que expresan marcadores histiocíticos (CD68), marcadores fibrohistiocíticos o de células dendríticas dérmicas como el factor XIII, de células dispersas S-100 positivas, y de proliferación celular como Ki-67 (Regezi y cols., 1993).

En contraste, en una serie de nueve casos de úlceras eosinófilas (el-Mofty y cols., 1993), se observó que estas células grandes mononucleares atípicas son positivas para vimentina y carecen de expresión de marcadores linfoides o histiocíticos, por lo que se sugiere que pueden corresponden a miofibroblastos.

Pilolli y cols. (2007) informaron sobre la proliferación de células mononucleares grandes atípicas (CGMA) CD30+ en esta entidad. Posteriormente, diversos trabajos (Hirshberg y cols., 2006; Segura y cols., 2006; Alobeid y cols., 2004; Ficarra y cols., 1997) confirmaron la presencia de células grandes atípicas CD30+, sugiriendo que la úlcera eosinófila podría estar relacionada con el espectro de trastornos linfoproliferativos CD30+, que incluyen a la papulosis linfomatoide, el linfoma cutáneo primario anaplásico de células grandes y las lesiones CD30+.

En una serie de 12 casos de úlceras eosinófilas (Hirshberg y cols., 2006) analizadas histopatológica, inmunohistoquímica y molecularmente, se encontró que siete de los casos (58.3%)

presentaban células grandes atípicas (la mayoría dispersas y en un caso formando pequeños grupos); cinco de las 12 lesiones fueron positivas a CD30+ (41.7%). De manera interesante, en el caso con CGMA en pequeños grupos, se identificó un reordenamiento monoclonal de los genes TCRc en el tejido bucal, ausente en la biopsia de médula ósea y en sangre periférica.

En un estudio previo (Alobeid y cols., 2004) se reportó 3 casos que presentaban también reordenamiento monoclonal idéntico al del gen de la cadena TCRc; en uno de los casos se identificó la presencia de nódulos cutáneos que preceden a la úlcera eosinófila bucal, los cuales al análisis histopatológico eran semejantes a la úlcera en boca y mostraron también el mismo arreglo genético de la cadena TCRc. En tales casos, la úlcera eosinófila pudiera ser la manifestación bucal de papulosis linfomatoide (Segura y Pujol, 2008).

Sin embargo, dado que la presencia de CGMA CD30+ es común en enfermedades infecciosas, particularmente las parasitarias y algunos trastornos inflamatorios como la pitiriasis liquenoide y varioliforme aguda; la presencia de estas células representa la población linfocítica de células T activadas en el contexto de una lesión reactiva (Leinweber y cols., 2006; Moreno-Ramirez y cols., 2003; Cepeda y cols., 2003; Cesinaro y Maiorana, 2002; Gallardo y cols., 2002; Kim y cols., 2002; Hwong y cols., 2001). Adicionalmente, los linfocitos T citotóxicos y linfocitos pequeños reactivos pueden presentar características fenotípicas e inmunohistoquímicas muy similares a las CGMA (Fonseca y cols., 2013).

En una serie de 19 casos de úlcera eosinófila se encontró que los marcadores CD3, CD8, Granzima B, CD20, CD68, células plasmáticas, mastocitos y MPO son positivos de manera débil o moderada (<30%, 30-50%) y fuerte para CD3 y MPO (>50%). El 77% de los casos son débil o moderadamente positivos a CD30 (Fonseca y cols., 2013).

Independiente a lo anterior, se ha identificado la presencia del virus de Epstein Barr por medio de hibridación *in situ*, en la enfermedad de Riga-Fede y en pacientes con algún tipo de inmunodeficiencia como pacientes VIH/SIDA; en ellos, las lesiones son CD30+ y CD56 positivas; a esta presentación se le ha designado úlcera mucocutánea. (Hong y cols., 2015; Abdel-Naser y cols., 2011; Dojcinov y cols., 2010). Únicamente existe un reporte de úlcera mucocutanea en una persona inmunocompetente (Terada, 2012).

Respecto a los marcadores ALK, CD5, CD56 y Beta-F1, han sido estudiados pero descritos negativos en esta entidad (Bortoluzzi y cols., 2011).

1.3. Trastornos linfoproliferativos cutáneos primarios CD30 positivos en cavidad bucal

Los linfomas comprenden un grupo heterogéneo de trastornos linfoproliferativos con un amplio rango de espectros clínicos, patológicos y biológicos, su clasificación se basa en la morfología, inmunofenotipo, genética y hallazgos clínicos (Wang y cols., 2014; de Leval y Gaulard, 2010; Villa y cols., 2010; Kadin, 2009); la clasificación de linfomas T (Wang y cols., 2014; de Leval y Gaulard, 2010) incorpora además tanto la localización anatómica (piel y mucosas), como el número de lesiones y la afectación sistémica.

Los trastornos linfoproliferativos cutáneos primarios de cabeza y cuello CD30+ pueden aparecer en cualquier sitio de la mucosa bucal, sin embargo, debido a los pocos casos reportados no existe una subclasificación para ellos (Wang y cols., 2014; Sciallis y cols., 2012; Terada, 2012; de Leval y Gaulard, 2010; Villa y cols., 2010; Erõs y cols., 2009; Chimenti y cols., 2001; Chim y cols., 1998).

La papulosis linfomatoide y el linfoma anaplásico de células grandes son dos entidades dentro de los trastornos linfoproliferativos cutáneos primarios CD30 +, que cuentan con reportes de caso en

mucosa bucal, y que se caracterizan por la presencia de linfocitos T CD30+; teniendo una expresión positiva uniforme además de la negatividad para el marcador ALK en el linfoma anaplásico de células grandes, mientras que la papulosis linfomatoide cuenta con una expresión variable de éste marcador (Yoon y cols., 2015; Wang y cols., 2014; Sciallis y cols., 2012; Terada, 2012; Agarwal y cols., 2008; Matsumoto y cols., 2008; Kato y cols., 1998; del Rio y cols., 1997; Rosenberg y cols.,1996).

Tradicionalmente en la papulosis linfomatoide se describen tres tipos histopatológicos, el tipo A o histiocitoide, caracterizado por la presencia de células grandes atípicas de abundante citoplasma con un nucléolo eosinófilo que puede o no ser evidente, acompañadas de eosinófilos, histiocitos, neutrófilos y linfocitos pequeños; el tipo B, similar a la micosis fungoide, formado por un infiltrado monomorfo de linfocitos de tamaño pequeño-mediano con núcleo cerebriforme y el tipo C, con un infiltrado de linfocitos grandes similar a la tipo A, pero representan más del 50% del infiltrado simulando un linfoma cutáneo anaplásico de células grandes (Sauder y cols., 2017; Xiong y cols., 2015; Fernandez-Guarino y cols., 2012; Pujol y cols., 2005; Sciubba y ciols., 2000; Kato y cols., 1998). En contraste, el linfoma anaplásico de células grandes se caracteriza por un número variable de células linfoides grandes anaplásicas con patrón de crecimiento cohesivo o dispuestas de manera difusa, y que tienden a invadir vasos sanguíneos (Ma y cols., 2017; Milenovic y cols., 2014; May y cols., 2007; Stein y cols., 2000; Savarrio y cols., 1993).

Algunas características que comparten las úlceras eosinófilas con los trastornos linfoproliferativos cutáneos primarios CD30+ son la presencia de células grandes mononucleares atípicas positivas a CD30, la presencia de infiltrado inflamatorio compuesto principalmente por eosinófilos y/o neutrófilos, así como la presentación clínica a manera de úlcera o nódulo ulcerado de curso crónico indolente y la regresión espontánea (Wang y cols., 2014; Sciallis y cols., 2012; Kong y cols., 2009;

Agarwal y cols., 2008; Pujol y cols., 2005; Sciubba y cols., 2000; Savarrio, 1999; Kato y cols., 1998).

En resumen, aunque varios autores han propuesto que las úlceras eosinófilas bucales pueden ser parte del espectro de trastornos linfoproliferativos cutáneos primarios CD30 + de cabeza y cuello (Wang y cols., 2014; Sciallis y cols., 2012; Abdel-Naser y cols., 2011; Gagari y cols., 2011; Itoh y cols., 2010; Segura y Pujol, 2008; Hirshberg y cols., 2006; Segura y cols., 2006; Ficarra y cols., 1997; el-Mofty y cols., 1993), otros sugieren que se trata de procesos reactivos simuladores de los trastornos linfoproliferativos cutáneos primarios (Shen y cols., 2015; Fonseca y cols., 2013; Segura y Pujol, 2008).

Adicionalmente, algunas características como la presencia de abundantes células grandes mononucleares atípicas, abundantes mitósis, infiltración intraepitelial o perivascular, y la expresión uniforme del marcador CD30, obligan a considerar en el diagnóstico diferencial de la úlcera eosinófila a los trastornos linfoproliferstivos CD30+. (Wang y cols., 2014; Fonseca y cols., 2013; Abdel-Naser y cols., 2011).

1.4 Descripción de los inmunomarcadores

1.4.1. CD3

Se trata de un miembro de la superfamilia de las inmunoglobulinas en el cromosoma 11q23, también llamado OKT3; incluye al complejo de delta (OMIM # 186790), épsilon (OMIM # 186830), gamma (OMIM # 186740), zeta (OMIM # 186780), la mayoría de los anticuerpos se dirigen contra la cadena épsilon, y cadenas eta de glicoproteínas integrales de membrana que se requiere asociar con un receptor de antígeno de células T (TCR), y para la expresión de la superficie celular y transducción de señales TCR**.** Se define como un anticuerpo específico de

células T, y se utiliza para la identificación de estas mismas en trastornos benignos y malignos; y se ha utilizado para el marcaje de las células grandes mononucleares en las úlceras eosinófila, las cuales se han reportado positivas en un porcentaje variable (Pérez-Flores y cols., 2006; Alobeid y cols., 2004).

1.4.2. CD20

Marcador de células B, también llamado L26. Se trata de una fosfoproteína de 33 kD con 3 regiones hidrófobas que atraviesan la membrana celular, lo cual crea una estructura similar a un canal iónico que permite la entrada de calcio requerido para la activación de las células. Inicialmente se expresa en las células B después de la expresión de CD19, CD10 y la expresión de inmunoglobulinas de superficie; retenida en las células B maduras hasta que existe una transformación a células plasmáticas (Baiyee y cols., 2009). El uso de este marcador en las úlceras eosinófilas se ha hecho únicamente en una serie de 19 casos, en la cual su expresión fue débilmente positiva (Fonseca y cols., 2013), sin embargo no se hace referencia en cuanto a la cantidad de células positivas o al patrón de distribución de estas mismas.

1.4.3. CD23

También conocido como receptor de baja afinidad de IgE, o fragmento (Fc) del receptor de IgE. Se trata de una lectina de tipo C que puede ser secretada después del desarrollo de células germinales fisiológica, la malla de células dendríticas foliculares se expande y las células dendríticas foliculares en la zona de luz del centro germinal se convierten en CD23 positivas. El CD23 actúa como un factor de crecimiento y activación de células B, ya que también promueve su diferenciación en células plasmáticas. En general, se trata de un marcador para células dendríticas. Se ha reconocido su interacción con la IgE; en su forma membranosa regula la síntesis de IgE a través de CD21 y la unión de la IgE, en su forma soluble también controla la síntesis de

IgE y la homeostasis de las células B. También se ha reconocido en respuestas inmunes forma mediadas por IgE (Dhaliwal y cols., 2013; Rosenwasser y Meng, 2005). Hasta ahora no se han reportado datos de su inmunoexpresión en las úlceras eosinófilas, sin embargo su uso podría proporcionar datos sobre la población celular que conforma a estas lesiones, o bien, aportar datos sobre el porqué de la presencia de eosinófilos, ya que existe una interacción de éstos con la IgE (Kita y cols., 1997).

1.4.4. CD30

También conocido como Ki-1 o Ber-H2, es miembro de la familia del factor de necrosis tumoral de los receptores de la superficie celular y también un antígeno de activación de linfocitos. Positivo normalmente en granulocitos, células plasmáticas, células T y NK (Vera-Álvarez y cols., 2004). CD30 es una glicoproteína transmembranal con un dominio extracelular homólogo a la superfamilia del factor de necrosis tumoral/factor de crecimiento nervioso, descrito originalmente como una molécula superficial reconocida por el Ki-1 monoclonal en células Reed-Sternberg (Schwarting y cols., 1989). El CD30 se expresa comúnmente en células B y T activadas, adicionalmente, algunos trastornos linfoproliferativos expresan el antígeno CD30. Es un inmunomarcador generalmente usado de rutina para confirmar el diagnóstico de un linfoma de células T, por lo cual, se observa su inmunoexpresión en los trastornos linfoproliferativos cutáneos primarios CD30+. Este inmunomarcador también ha sido estudiado en las úlceras eosinófilas, principalmente para la tipificación del componente de células grandes mononucleares atípicas, arrojando resultados de inmunoexpresión medianamente positiva, en un promedio del 70 al 80% de los casos reportados, pero a pesar de ello, en patrón de expresión en estas lesiones no se considera específico (Pilolli y cols., 2007; Hirshberg y cols., 2006; Segura y cols., 2006; Alobeid y cols., 2004; Ficarra y cols., 1997).

1.4.5. CD123

Es un receptor de la subunidad alfa de la interleucina 3, se ha asociado con el receptor de FE-CGM (R-FECGM beta), su inmunoexpresión normal es en monocitos (plasmocitoides). Marcador específico para células dendríticas plasmocitoides; su expresión también se ha reportado en células cebadas neoplásicas. No ha sido estudiado en los casos de úlceras eosinófilas, sin embargo podría ayudar a la detección de células dendríticas, si es que se encuentran implicadas en las lesiones (Wilhelm y cols., 2016; Pardanani y cols., 2015).

1.4.6. CD138

También conocido como proteoglicano heparán sulfato, Syndecan-1, se encarga de mediar la adhesión celular y los factores de crecimiento relacionados con la diferenciación de células B. Su expresión normal es en precursores de células B, células plasmáticas y epitelio escamoso estratificado, es un marcador útil en el diagnóstico de mieloma múltiple o plasmocitoma, y en linfoma plasmablástico. La pérdida de expresión de CD138 se asocia con la agresividad del tumor en el carcinoma de células escamosas de cabeza y cuello, ya que disminuye la adhesión celular a la matriz de colágena, aumentando así la motilidad e invasión celular. (Ishikawa, 2010; Chen y cols., 2016). Se ha descrito a las células plasmáticas como parte del infiltrado que acompaña a los eosinófilos en las úlceras eosinófilas, su estudio en estas lesiones podría mostrar en que cantidad están presentes las células plasmáticas y si son o no importantes en estas lesiones.

1.4.7. S-100

Proteína ácida 100% Soluble en sulfato de amonio a un pH neutro, perteneciente a la familia de proteínas S-100 que consta de 24 miembros. Esta proteína ayuda a regular la contracción celular, la motilidad, el crecimiento, la diferenciación, la progresión del ciclo celular, la transcripción y secreción. Su inmunoexpresión normal es en células de la cresta neural, las células de Schwann,

los melanocitos, las células gliales, células apocrinas de la piel y las glándulas ecrinas, los adipocitos, condrocitos, células dendríticas, células de Langerhans, macrófagos y células mioepiteliales (Sedaghat y Notopoulos, 2008). Su inmunoexpresión en las úlceras eosinófilas se ha reportado en pocas células como débilmente positiva en tejido submucoso, y se sugiere que quizá sea por la presencia de células dendríticas, sin embargo no hay estudios que puedan confirmar esto último (el- Tatawy, 2007; el-Mofty y cols., 1993).

1.4.8. Kappa y Lambda

Son un tipo de inmunoglobulinas de cadena ligera. La restricción en la expresión de cualquiera de estas cadenas sugiere la presencia de monoclonalidad, y probablemente por la existencia de un proceso neoplásico. El radio de Kappa y Lambda es generalmente de 2:1 (Waarnker e Isaacson, 2001). Su inmunoexpresión en las ulceras eosinófilas podrían ser indicador de monoclonalidad en estas lesiones, o bien ayudar a identificar la presencia de trastornos monoclonales.

1.4.9. Hibridación *in situ* para virus de Epstein Barr (EBER)

La hibridación *in situ* para la región de codificación del virus de Epstein-Barr (EBER), es la metodología de elección para la detección del virus de Epstein-Barr (EBV) en secciones de tejido. Debido a la gran cantidad de copias de EBERs presente en las células con infección latente, los métodos no isotópicos pueden ser utilizados. Los estudios positivos muestran tinción en los núcleos de las células infectadas con EBV, acentuando la cromatina y, a menudo excluyendo el nucléolo (Weiss y cols., 2013). Su estudio en los trastornos linfoproliferativos cutáneos primarios CD30+ ha sido mencionado, y existen series pequeñas de 4 casos y reportes de casos de TLPCP CD30+, con resultados positivos para la hibridación *in situ* para virus de Epstein Barr (Hong y Young, 2015; Terada, 2012).

2. Planteamiento del problema

Los procesos reactivos crónicos con eosinofilia estromal se definen como lesiones crónicas, que suelen presentarse como úlceras de naturaleza posiblemente reactiva, cuya patogénesis es controversial y no del todo aclarada. En algunas ocasiones, las características histopatológicas de esta entidad sugieren la presencia de procesos linfoproliferativos, lo que puede llevar a errores en el diagnóstico histopatológico y en el tratamiento.

Si bien, la úlcera eosinófila está estrechamente asociada con traumatismo crónico, se ha reportado que en algunos casos parecieran no haber antecedente de traumatismo en estas lesiones; la presentación clínica como lesión ulcerativa que en ocasiones es indolente con resolución espontanea, y la presencia de eosinófilos y linfocitos CD30+, son características que han sugerido que algunas de estas lesiones pudieran representar la contraparte bucal de los trastornos linfoproliferativos cutáneos primarios CD30+.

El presente estudio analizó y describió las características histopatológicas e inmunofenotípicas de los procesos reactivos crónicos con eosinofilia estromal, considerado la inmunoexpresión de los marcadores CD3, CD20, CD23, CD30, CD123, CD138, S-100, Kappa, Lambda e hibridación *in situ* para virus de Epstein Barr.

3. Justificación

Los resultados del presente estudio aportan información sobre las características histopatológicas e inmunohistoquímicas de los procesos reactivos crónicos con eosinofilia estromal, enriqueciendo la información sobre su comportamiento y patogénesis, lo cual representa herramientas auxiliares para la adecuada identificación microscópica de esta entidad y su diferenciación con los trastornos linfoproliferativos CD30+; así como en la instauración de medidas terapéuticas oportunas o poder evitar tratamientos innecesarios. Por otro lado pudiera contribuir a identificar las características de detección temprana de los TLPCD30+ que se presentan en cavidad bucal.

4. Objetivos

4.1. Objetivo general

Describir las características clínicas, histopatológicas, inmunohistoquímicas e identificación del virus de Epstein Barr por medio de hibridación *in situ*, de un grupo de procesos reactivos con estroma eosinófilo de la mucosa bucal, recibidos en los laboratorios de Histopatología de la UAM-Xochimilco y de un centro de referencia privado, durante el periodo de enero de 1981 a diciembre del 2015.

-Objetivos específicos

- Describir las características clínicas e histopatológicas de los casos diagnosticados como procesos reactivos con estroma eosinófilo.
- Identificar el inmunofenotipo de los casos diagnosticados como procesos reactivos con estroma eosinófilo por medio de la inmunoexpresión de los marcadores CD3, CD20, CD23, CD30, CD123, CD138, S-100, Kappa y Lambda.
- Identificar la posible presencia de virus de Epstein Barr por medio de hibridación *in situ*.

5. Material y Método

5.1. Diseño del estudio

Estudio transversal retrolectivo, observacional y descriptivo, en el que se analizaron 66 muestras consecutivas no probabilísticas, correspondientes a muestras tisulares de procesos reactivos crónicos con eosinofilia estromal (úlcera eosinófila y granuloma traumático eosinófilo) recibidas en los laboratorios de Histopatología de la UAM-Xochimilco y en un centro de referencia privado durante el periodo de enero de 1981 a diciembre del 2015. El estudio fue llevado a cabo en colaboración con el laboratorio de Patología molecular e Inmunopatología del Instituto Nacional de Cancerología (INCan).

Criterios de inclusión:

- Casos diagnosticados como úlcera eosinófila o granuloma traumático eosinófilo de la mucosa bucal del archivo del laboratorio de la Maestría en Patología y Medicina bucal de la UAM-Xochimilco, y de un laboratorio de práctica privada en el periodo comprendido.
- Casos que cuenten con bloque de parafina con muestra tisular suficiente para su análisis.

Criterios de eliminación:

- Casos que al ser analizados histológicamente no correspondan al diagnóstico de úlcera eosinofílica o granuloma traumático eosinófilo.
- Muestras inadecuadas para realizar el estudio de inmunohistoquímica e hibridación *in situ.*
- Casos en los que la laminilla o tejido hayan sufrido algún daño al realizar las técnicas de inmunohistoquímica.

5.2. Evaluación de casos

Se obtuvieron datos demográficos (nombre del paciente, número de expediente, fecha, edad, sexo, lugar de procedencia); y datos clínicos (aspecto de la lesión, localización, sintomatología, tiempo de evolución, tamaño, tipo de biopsia y diagnóstico clínico), de cada uno de los casos que se incluyeron en el estudio, a través de una fuente secundaria (formato para solicitud de estudio histopatológico). Los datos fueron registrados en una ficha de recolección de datos (Anexo 1) y cada caso fue identificado con un código.

5.3. Procedimientos de laboratorio

Se incluyeron 66 bloques de parafina que correspondían al diagnóstico de procesos reactivos con estroma eosinófilo. Se recolectaron los cortes en laminillas correspondientes a cada bloque de parafina, de aquellos bloques que no contaban con laminilla fue obtenido un corte para ser teñido con hematoxilina y eosina (H&E).

Análisis histopatológico. Cada lesión fue analizada histopatológicamente con tinción de rutina H&E. En la ficha de recolección de datos se registraron las características histopatológicas (tipo de epitelio, características del epitelio, presencia de membrana fibrinoide, presencia de tejido de granulación; tipo, cantidad, ubicación y patrón de distribución del infiltrado inflamatorio; presencia, ubicación, patrón de distribución y número de eosinófilos por campo 40x; presencia de células grandes mononucleares atípicas, número de mitosis por campo de 40x) y diagnóstico histopatológico previo.

El diagnóstico histopatológico del archivo fue confirmado por dos examinadores (A.M.C.V. y Y.B.R.V.), previamente estandarizados; se seleccionaron 10 laminillas al azar para realizar el test de Kappa de concordancia interobservador (Kappa = .85).

Microarreglos tisulares. Tomando en cuenta los criterios de inclusión y eliminación, de cada laminilla que fue sometida al análisis histopatológico, se seleccionó la parte más representativa del tejido en campo de 10x. Mediante superposición de la laminilla sobre el bloque de parafina, ésta misma parte fue seleccionada en cada bloque correspondiente. De manera consecutiva siguiendo el código de identificación asignado para cada caso, con ayuda de un punch de 5 mm, se obtuvo en parafina la sección de muestra seleccionada para la construcción de un único bloque. Cada muestra fue colocada en un molde y se llevó al baño de parafina caliente, una vez derretidos se agregó más parafina, y se dejó a temperatura ambiente, para la obtención de los bloques de microarreglos.

Se obtuvieron en total tres bloques de parafina con todas las muestras y el mapeo quedó de la siguiente manera:

Bloque 1					**Bloque 2**					**Bloque 3**			
1	2	3	4		24	25	26	27		47	48	49	50
5	6	7	8		28	29	30	31		51	52	53	54
9	10	11	12		32	33	34	35		55	56	57	58
13	14	15	16		36	37	38	39		59			
17	18	19	20		40	41	42	43					
21	22	23			44	45	46						

Técnica de inmunohistoquímica. Las pruebas de inmunohistoquímica fueron realizadas en el laboratorio de Patología molecular e Inmunopatología del INCan en la Ciudad de México, por medio del equipo automatizado VENTANA (Automated IHC/ISH slide staining System BenchMark-ULTRA/Roche®). Como se muestra en el Cuadro 1, bajo métodos de reacción inmunohistoquímica previamente estandarizados (Taylor y cols., 2013) y la adecuada dilución de cada anticuerpo, se llevó a cabo el inmunomarcaje sobre cortes de las partes más representativas de la lesión en cada caso, usando microarreglos tisulares (TMAs). Se tomó como control negativo la ausencia del antígeno de interés en el tejido.

Cuadro 1. Características de los anticuerpos utilizados

Anticuerpo	Clona	Laboratorio	Dilución	Tejido control
CD3	Policlonal	Dako	1:50	Amígdala
CD20	L26	Dako	1:100	Amígdala
CD30	Ber-H2	Dako	1:25	Linfoma anaplásico
CD23	MHM-6	Dako	Prediluido	Amígdala
CD123	6H6	Dako	Prediluido	Amígdala
CD138	Ml15	Dako	Prediluido	Piel
S-100	Policlonal	Dako	1:300	Amígdala
Kappa	Policlonal	Dako	1:20000	Amígdala
Lambda	Policlonal	Dako	1:20000	Amígdala

Se realizaron cortes de parafina de 4µm. de cada bloque de microarreglos, todas las secciones fueron montadas en laminillas electrocargadas. Estos cortes fueron desparafinados en una estufa a

45 ºC durante 30 minutos, y posteriormente se les colocó en xileno durante 5 minutos. Posteriormente los cortes fueron hidratados en alcoholes a concentraciones descendientes y enjuagues con agua bidestilada.

El desenmascaramiento de epítopos se realizó con solución de citrato de sodio para después enjuagar con agua bidestilada. Las peroxidasas endógenas fueron bloqueadas con peróxido de hidrógeno al 0.9%, seguido de lavados con agua bidestilada y solución salina amortiguada con solución de fosfatos. Las laminillas se montaron en placas de cubiertas y colocadas en bastidores para la realización de inmunohistoquímica por capilaridad. Se incubaron las secciones en anticuerpos CD3, CD20, CD23, CD30, CD123, CD138, S-100, Kappa y Lambda durante 45 minutos. Posteriormente los cortes fueron incubados en el segundo anticuerpo biotinilado y con el complejo de streptavidin-biotin-peroxidasa durante 30 minutos por cada uno. El producto de reacción fue visualizado con sustrato 3,3 – diaminobenzidina-H_2O_2-. Las secciones fueron contrateñidas con hematoxilina de Mayer.

Hibridación in situ. De cada bloque de microarreglos, se tomó cortes de tejido incluido en parafina de 5 µ de espesor, obtenidos tomando las precauciones necesarias para evitar la contaminación, aplicando medidas de seguridad después de cada manipulación y depositados sobre láminas pre-tratadas. Los cortes fueron inicialmente desparafinados, tratados con pronasa y condiciones de pre-hibridación, posteriormente se hibridó con la sonda para el gen EBER-1(Epstein Barr-encoded RNA) a una temperatura de 55°C, finalmente fueron sometidos a condiciones de post-hibridación y detección del híbrido con anticuerpo monoclonal de marcaje enzimático.

Análisis inmunohistoquímico. Para los anticuerpos CD3, CD20 y CD30 se obtuvieron proporciones tomando como estándares de medición el número total de células por campo 40x

observadas en una microfotografía tomada de cada lesión. La imagen se trasfirió al programa IMAGE-J 1.45 donde se realizó el conteo celular de modo manual, iniciando sobre la esquina superior izquierda siguiendo un mismo orden y culminando sobre la esquina superior derecha , con base a eso se contó el número de células positivas y se calculó el porcentaje de las mismas. El sitio de marcaje que se consideró positivo fue membrana para los 3 anticuerpos, además de membrana más Golgi positivo para el marcador CD30.

Para CD123, CD138 y S-100 se evaluó la intensidad de expresión, asignando una cruz (+) para una inmunoexpresión débil, dos cruces (++) para moderada y tres cruces (+++) para fuerte. En la proteína S-100 se evaluó únicamente la positividad e intensidad en células de Langerhans, para CD123 y CD138 se consideró la membrana como sitio de marcaje positivo para identificación de células dendríticas.

En los anticuerpos CD23, Kappa y Lambda se calculó la proporción de casos positivos y casos negativos. La membrana fue el sitio de marcaje que se consideró como positivo.

Análisis de la hibridación in situ. Se consideró un caso positivo a la evidencia de una reacción intranuclear de color púrpura que indicó la presencia del transcripto en estudio. Se utilizó como control positivo tejido linfoide infectado con el virus.

5.4. Variables

Dependiente: Procesos reactivos crónicos con estroma eosinófilo de la mucosa bucal (úlcera eosinófila y granuloma traumático eosinófilo).

Independientes: Inmunoexpresión de CD3, CD20, CD23, CD30, CD123, CD138, Kappa y Lambda; determinación del gen EBER-1(Epstein Barr-encoded RNA), características clínicas y características histopatológicas (Anexo 2a-d).

5.5. Análisis estadístico

Los datos obtenidos fueron capturados en una base de datos diseñada ex profeso para el presente estudio en el programa SPSS Statistics versión 21.0 (IBM®). Se obtuvieron proporciones de las variables nominales y categóricas, y se calcularon medidas de tendencia central (medias y medianas) y de dispersión (desviación estándar e intervalos intercuartilares) para las variables ordinales. Se utilizaron medidas de tendencia central y de dispersión para caracterizar la presencia de los marcadores inmunohistoquímicos y proporciones para la hibridación *in situ* para virus de Epstein Barr.

5.6. Consideraciones bioéticas

En consideración del artículo 17 del Reglamento de la Ley General de Salud en Materia de Investigación para la Salud, expresa que este estudio puede clasificarse dentro del grupo de investigaciones sin riesgo, explicando que estos son estudios que emplean técnicas y métodos de investigación documental retrospectivos y en los que no se realiza ninguna intervención o modificación intencionada en las variables fisiológicas, psicológicas y sociales de los individuos que participan en el estudio, entre los que se consideran: cuestionarios, entrevistas, revisión de expedientes clínicos y otros, en los que no se les identifica ni se tratan aspectos sensitivos de su conducta.

El presente estudio representa un beneficio debido a que la información clínica y las muestras incluidas en él se encuentran bajo resguardo del Laboratorio de Patología y Medicina bucal de la

UAM-Xochimilco y el riesgo para los pacientes es inexistente. Así mismo, de acuerdo al artículo 16 de la Constitución Política de los Estados Unidos Mexicanos en materia de que toda persona tiene derecho a la protección de sus datos personales, se asegura la confidencialidad de los datos clínicos de las muestras de los pacientes involucrados en el estudio, los cuales solo se utilizarán con fines estadísticos y no podrá relacionarse con ellos de ninguna manera.

6. Resultados

En el presente estudio se incluyeron 66 muestras de pacientes con diagnóstico de procesos reactivos crónicos con eosinofilia estromal (úlcera eosinófila y granuloma traumático eosinófilo), siete de los cuales fueron eliminados, ya que se trataba de granulomas piógenos ulcerados (n=3), hiperplasia endotelial con eosinofilia (n=1) e hiperplasias fibrosas ulceradas (n=3), quedando un total de 59 muestras.

Características clínicas y demográficas

Como se describe en el Cuadro 2, 37 (62.7%) de los 59 casos correspondieron al sexo femenino, con una media de edad de 56 (±17.9) años, encontrándose un promedio de edad ligeramente mayor entre el sexo femenino (61±17.8) años que en el masculino (49±15.7) años (p=.005). Cuarenta y cinco casos (76.3%) correspondieron clínicamente a úlceras, siendo el borde lateral de la lengua el sitio de localización más frecuente (41/69.5%), seguido de dorso lingual, mucosa yugal y piso de boca (Figura 2). Las lesiones tenían una mediana de tiempo de evolución de dos (Q_1-Q_3:1-3) meses y un mediana de tamaño de 12 (Q_1-Q_3:10-20) mm. Únicamente en 35 (59.3%) muestras se tomó biopsia de tipo escisional. De manera interesante, en sólo un tercio de los casos (18/30.5%) se reportó sintomatología dolorosa, y en un caso se reportó recurrencia en el mismo sitio después de un año.

Características histopatológicas

El Cuadro 3 describe las características histopatológicas de las muestras analizadas. En el 96.6% de las muestras (57/59) el epitelio de cubierta fue escamoso estratificado paraqueratinizado parcial o totalmente ulcerado, y sustituido por una membrana fibrinoide; solo dos (3.4%) casos presentaron epitelio íntegro, y tenían aspecto polipoide, por lo que fueron diagnosticados como granuloma traumático con eosinofilia estromal (Cuadro 3b) (Figura 3).

La hiperplasia endotelial de los vasos sanguíneos se observó en un tercio de los casos (20/33.9%); el infiltrado inflamatorio de tipo mixto conformado por linfocitos, neutrófilos, histiocitos, células plasmáticas y algunas células grandes mononucleares atípica, se encontró en poco más de la mitad de los casos (30/50.8%); éste era difuso en todos los casos, y abundante en 38 (64.4%) muestras, localizado en la lámina propia profunda en la mayoría de los casos (49/83%) (Cuadro 3).

La mediana de eosinófilos observados por campo 40x fue de 38 (Q_1-Q_3:16-106), encontrándose principalmente en la lámina propia profunda (30/50.8%) y entre los fascículos de músculo estriado (33/55.9%) con un patrón de distribución difuso en casi todos los casos (58/98.3%) (Figura 4).

La presencia de células grandes mononucleares atípicas se identificó en once de las muestras (18.6%), tres de ellas acompañadas de la presencia de 1-5 mitosis por campo de 40x (5.1%) (Cuadro 3b) (Figura 4).

Figura 2. Úlceras eosinófilas en lengua. A) Úlcera de bordes elevados e indurados en borde lateral de lengua lado derecho. B) Úlcera de bordes elevados y eritematosos con fondo fibrinoide, en vientre de lengua lado izquierdo. (Fotografías archivo privado Mtra. Beatriz Aldape Barrios).

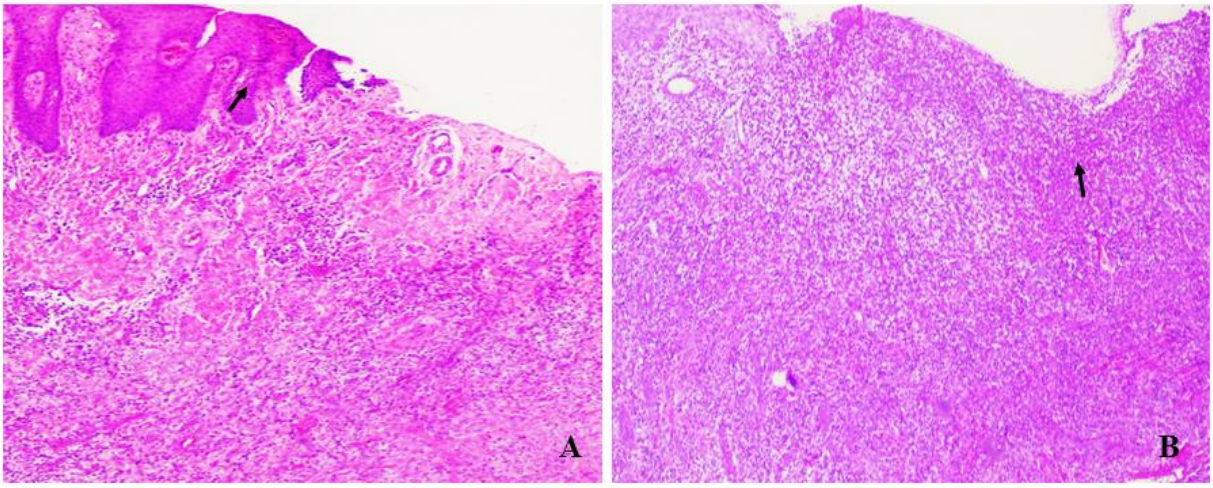

Figura 3. Secciones histológicas de úlceras eosinófilas. A) Se observa la presencia de epitelio escamoso estratificado paraqueratinizado (flecha) con pérdida de la continuidad. (H&E, 10x). B) Se observa la sustitución del epitelio superficial por la presencia de membrana fibrinoide (flecha). (H&E, 10x).

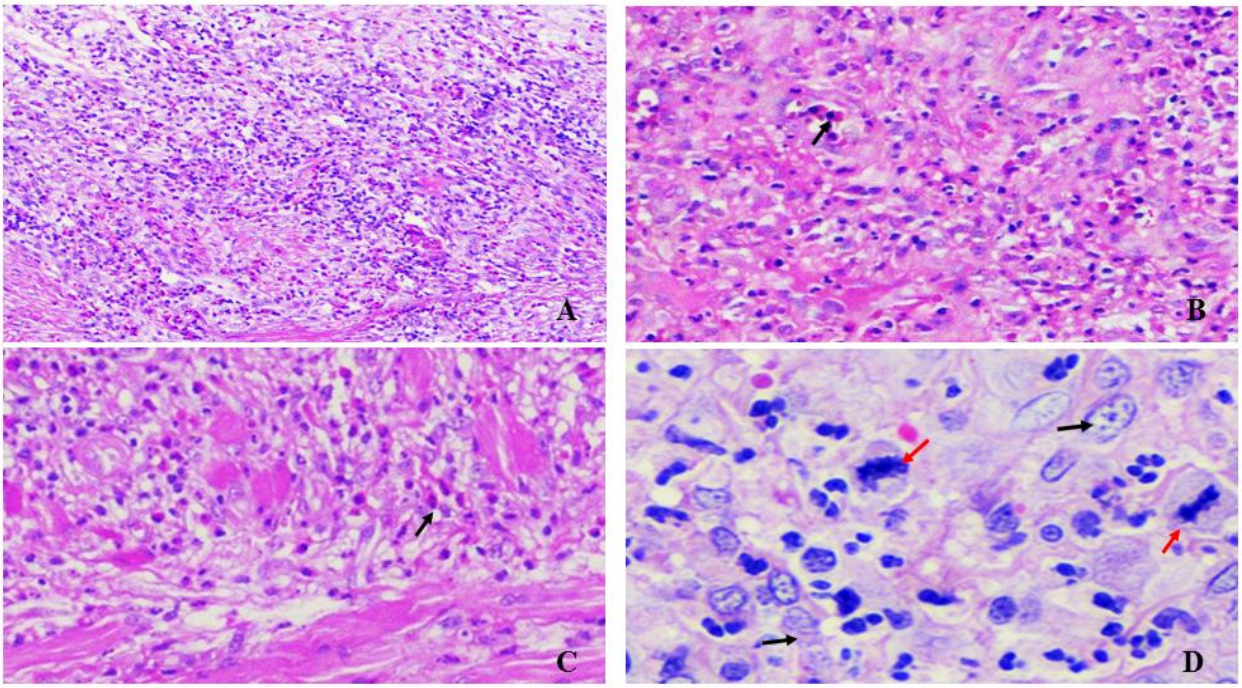

Figura 4. Características histopatológicas de los procesos reactivos crónicos con eosinofilia estromal. A) Se observa la presencia de infiltrado inflamatorio mixto con distribución difusa y la presencia de eosinófilos (H&E,10x). B) Distribución de los eosinófilos (flecha) en lámina propia profunda acompañado de infiltrado inflamatorio crónico y células grandes mononucleares atípicas. (H&E,40x). C) Eosinófilos (flecha) entre fascículos de músculo estriado (H&E,40x). D) Células grandes mononucleares atípicas (flechas negras) y presencia de mitosis (flechas rojas) (H&E,40x).

Análisis inmunohistoquímico e hibridación *in situ*

La inmunoexpresión para los anticuerpos CD3 (identificación de linfocitos T) y CD20 (identificación de linaje de células B) fue altamente positiva en una gran proporción de casos; CD3 se expresó en más de dos tercios de las muestras estudiadas (47/79.7%) con una media de promedios de inmunoexpresión del 8.7% (Figura 5A), mientras que el inmunomarcaje para CD20 fue positivo en 52(88.1%) de los casos, sin embargo la media de promedios de inmunoexpresión fue del 7.7% (Cuadro 4) (Figura 5B).

Para el anticuerpo CD30, que indica la presencia de linfocitos T y NK activados, la mayoría de los casos fueron positivos (96.6%); sin embargo, en la mayor parte de las muestras (49) la inmunoexpresión del total de células positivas fue menor al 10%, con una media de promedios de inmunoexpresión de 6.2%. De manera interesante, tres de los cuatro casos que mostraron un porcentaje del 31% al 40% de inmunoexpresión para CD30 correspondieron a las muestras con presencia de mitosis (Figura 5C y 5D).

Como se describe en el cuadro 5, el marcador para células dendríticas CD23 fue positivo en 49 (83.1%) casos (Figura 6A), mientras que Kappa y Lambda fueron marcadores positivos para las mismas muestras en 56 (94.9%) casos (Figura 7A y 7B), al igual que CD138, el cual tuvo una expresión débil en más de tres cuartas partes (78.6%) de los casos positivos (Figura 7C) (Cuadro 6). Solo dos (3.4%) casos fueron positivos a EBER, sugiriendo la presencia de virus de Epstein Barr, con marcaje positivo en la zona de lesión y epitelio superficial (Cuadro 5) (Figura 6D).

El 90% de los casos fueron débilmente positivos a CD123, inmunomarcador para células dendríticas plasmocitoides, mientras que la proteína S-100 (detección de células de Langerhans) fue débilmente positiva en 53 (91.4%) casos (Cuadro 6) (Figura 6B y 6C).

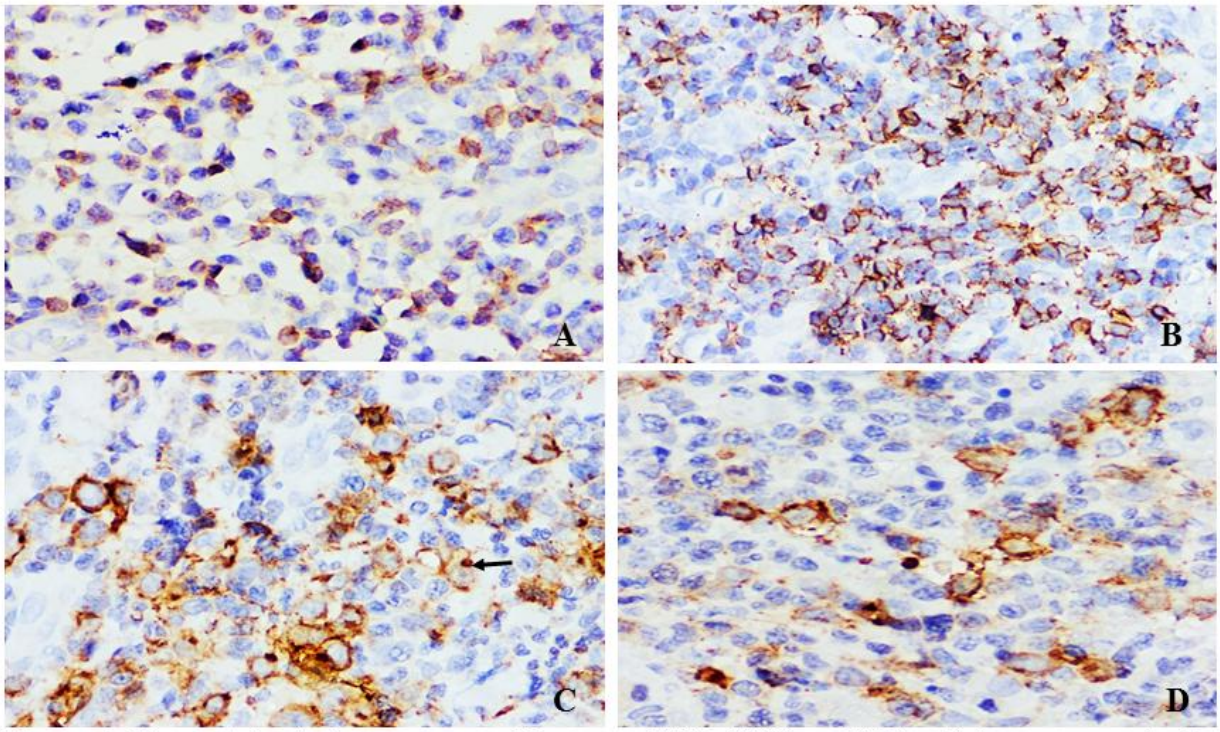

Figura 5. Porcentaje de inmunoexpresión para CD3, CD20 y CD30. A) Inmunomarcaje de membrana para CD3 en el 79.7% de casos (40x). B) Inmunoexpresión en membrana para el marcador CD20 en el 88.1% de casos (40x). C) Inmunomarcaje para CD30, positividad en membrana y Golgi positivo (flecha) en linfocitos T (40x). D) Positividad para el anticuerpo CD30 en la membrana de las células grandes mononucleares atípicas (40x).

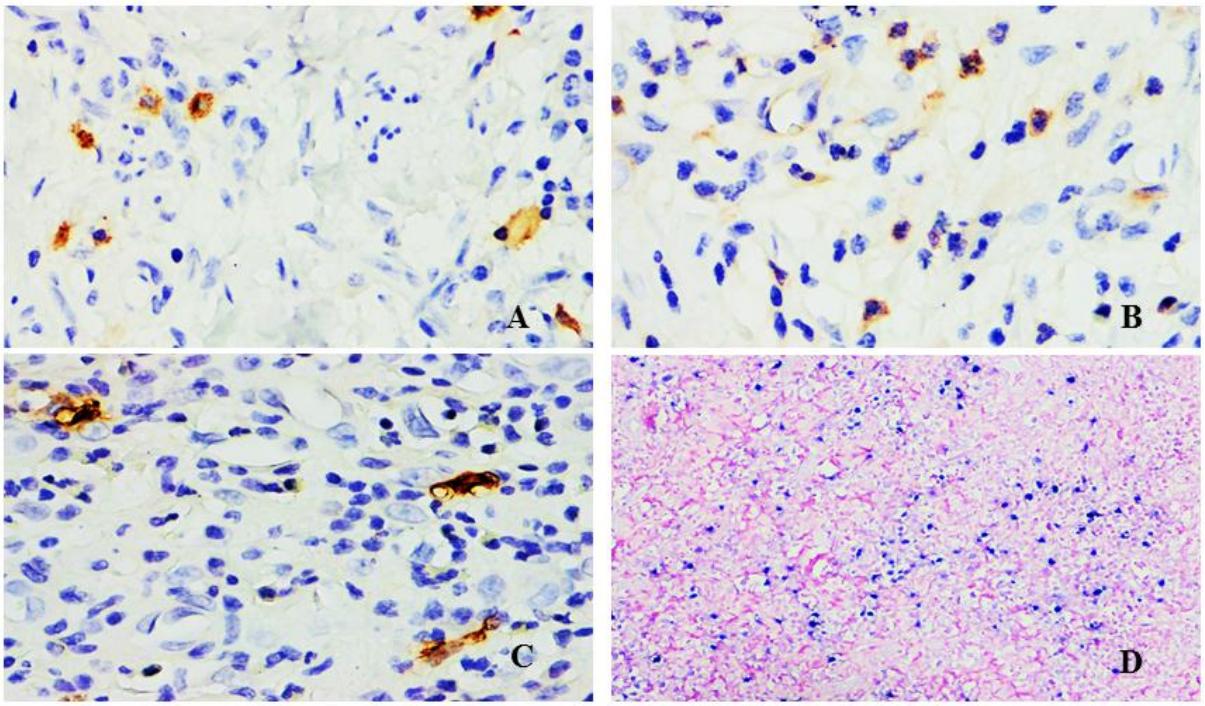

Figura 6. Características de inmunoexpresión para CD23, CD123, S-100 e Hibridación *in situ* para virus de Epstein Barr. A) Positividad en la membrana de las células dendríticas con el marcador CD23 (40x). B) Inmunomarcaje con CD123 en la membrana de células dendríticas plasmocitoides (40x). C) Positividad para el marcador S-100 en células de Langerhans (40x). D) Positividad para la presencia de virus de Epstein Barr en dos casos (10x).

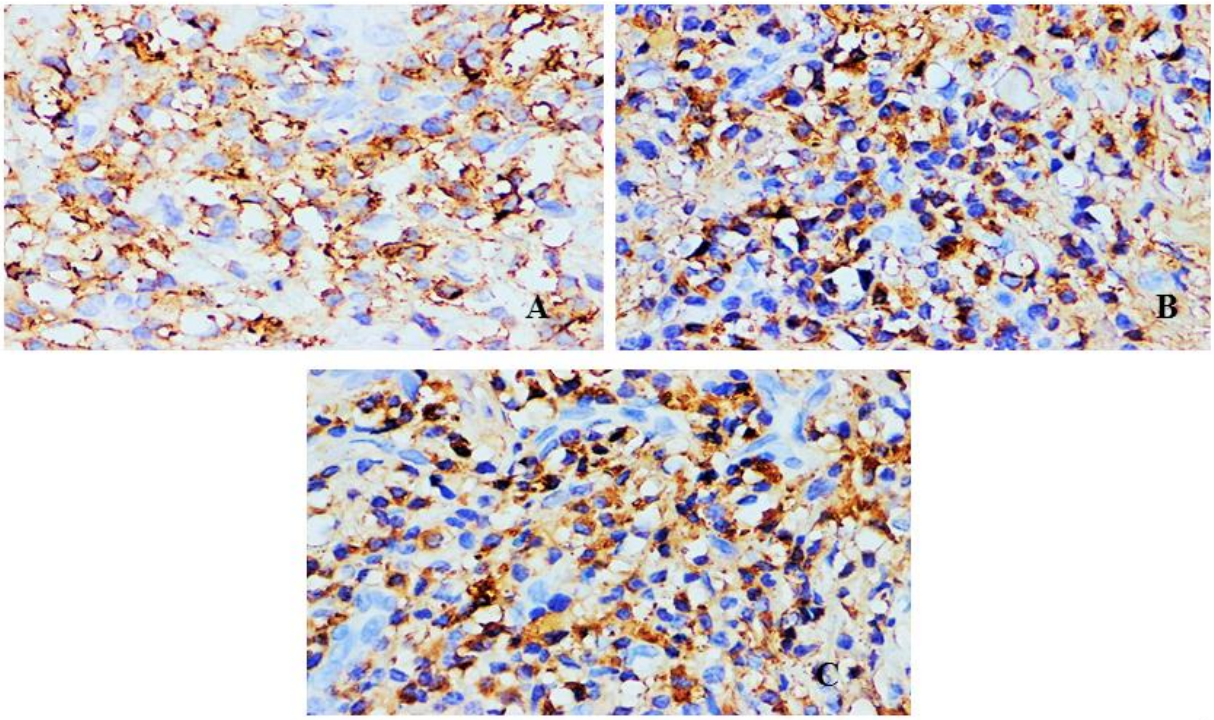

Figura 7. Intensidad de inmunoexpresión para CD138, Kappa y Lambda. A) Inmunoexpresión de membrana positiva para el anticuerpo CD138 (40x). B) Inmunoexpresión positiva para Kappa en el 94.9% de casos (40x). C) Inmunomarcaje positivo para Lambda en el 94.9% de casos (40x).

Cuadro 2. Características clínicas y demográficas en 59 casos de procesos reactivos con estroma eosinófilo.

Características	**n**	**(± DE)**	**n**	**(%)**
Sexo				
Femenino			37	(62.7)
Masculino			22	(37.3)
Edad en años (media ±DE)	56	(17.9)		
Aspecto clínico				
Úlcera			45	(76.3)
Nódulo			10	(16.9)
Placa			4	(6.8)
Localización				
Borde lateral de lengua			41	(69.5)
Dorso de lengua			6	(10.2)
Mucosa yugal			3	(5.1)
Piso de boca			3	(5.1)
Encía			2	(3.4)
Vientre de lengua			1	(1.7)
Fondo de saco			1	(1.7)
Zona retromolar			1	(1.7)
Labio superior			1	(1.7)
Tiempo de evolución (mediana Q_1-Q_3)meses	2	(1-3)		
Tamaño de la lesión (mediana Q_1-Q_3)mm.	12	(10-20)		
Sintomatología				
No			41	(69.5)
Dolor			18	(30.5)

Cuadro 3. Características histopatológicas del epitelio, membrana fibrinoide, vasos e infiltrado inflamatorio en 59 casos de procesos reactivos con estroma eosinófilo.

Características	**n**	**(%)**
Epitelio		
Paraqueratinizado	57	(96.6)
Ortoqueratinizado	2	(3.4)
Características del epitelio		
Ulcerado	51	(86.4)
Hiperplásico con úlcera	6	(10.2)
Hiperplásico	2	(3.4)
Membrana fibrinoide		
Si	57	(96.6)
No	2	(3.4)
Vasos sanguíneos		
Normales	39	(66.1)
Hiperplasia endotelial	20	(33.9)
Tipo de infiltrado inflamatorio		
Mixto	30	(50.8)
Linfoplasmocitario	18	(30.5)
Plasmocitario	6	(10.2)
Linfocitario	5	(8.5)
Cantidad		
Abundante	38	(64.4)
Moderado	21	(35.6)
Localización		
Lámina propia profunda	49	(83.0)
Lámina propia profunda y tejido subcutáneo	6	(10.2)
Lámina propia profunda y músculo	3	(5.1)
Lámina propia superficial	1	(1.7)

Cuadro 3b. Características histopatológicas de los eosinófilo, mitosis, pleomorfismo y diagnóstico histopatológico en 59 casos de procesos reactivos con estroma eosinófilo.

Características	**n**	**(%)**
Eeosinófilos por campo 40x (mediana Q_1-Q_3)	38	(16–106)
Ubicación de los eosinófilos		
Lámina propia profunda y músculo	30	(50.8)
Lámina propia profunda	25	(42.4)
Músculo	3	(5.1)
Lámina propia profunda y tejido subyacente	1	(1.7)
Distribución de los eosinófilos		
Difusa	58	(98.3)
Focal	1	(1.7)
Presencia de células mononucleares atípicas		
No	48	(81.4)
Si	11	(18.6)
Mitosis por campo 40x		
0	56	(94.9)
1-5	3	(5.1)
Diagnóstico final		
Úlcera eosinófila	57	(96.6)
Granuloma traumático con eosinofilia	2	(3.4)

Cuadro 4. Características inmunofenotípicas con media del promedio de detección de los casos positivos para los marcadores CD3, CD20 y CD30 en 59 casos de procesos reactivos con estroma eosinófilo.

Inmunomarcador	Porcentaje de positividad		Promedio de inmunodetección en casos positivos		Promedio de inmunodetección categorizado		
	n	(%)	media	(±DE)		n	(%)
CD3	**47**	**(79.7)**	**8.7**	**(± 8.7)**	< 10%	35	(74.5)
					11-20%	7	(14.9)
					21-30%	5	(10.6)
CD20	**52**	**(88.1)**	**7.7**	**(±11.7)**	< 10%	43	(82.7)
					11-20%	4	(7.7)
					21-30%	2	(3.8)
					>30%	3	(5.8)
CD30	**57**	**(96.6)**	**6.2**	**(±10.0)**	< 10%	49	(86.0)
					11-20%	2	(3.5)
					21-30%	2	(3.5)
					31-40%	4	(7.0)

Cuadro 5. Expresión de VEB y características inmunofenotípicas para la expresión de los marcadores CD23, Kappa, Lambda y EBER en 59 casos de procesos reactivos con estroma eosinófilo

Marcador	**n**	**(%)**
CD23		
Negativo	10	(16.9)
Positivo	49	(83.1)
Kappa		
Negativo	3	(5.1)
Positivo	56	(94.9)
Lambda		
Negativo	3	(5.1)
Positivo	56	(94.9)
EBER		
Negativo	57	(96.6)
Positivo	2	(3.4)

VEB=Virus de Epstein Barr; EBER=Hibridación *in situ* para detección del RNA codificado del virus de Epstein Barr.

Cuadro 6. Intensidad de la inmunoexpresión para CD123, CD138 y S-100 de los casos positivos en procesos reactivos con estroma eosinófilo.

Marcador	**n**	**(%)**
CD123 (n=55)		
Débil	50	(90.9)
Moderada	5	(9.1)
Fuerte	0	(0.0)
CD138 (n=56)		
Débil	44	(78.6)
Moderada	11	(19.6)
Fuerte	1	(1.8)
S-100 (n=58)		
Débil	53	(91.4)
Moderada	4	(6.9)
Fuerte	1	(1.7)

7. Discusión

El presente estudio caracterizó clínica e histopatológicamente 59 casos correspondientes a procesos reactivos crónicos con eosinofilia estromal, número mayor a los 41 casos descritos en la serie más grande reportada previamente (Elzay, 1983). La mayoría de los casos correspondieron a úlceras eosinófilas, 90% de ellos con presencia de células dendríticas y linfocitos T, lo cual apoya el carácter reactivo de estas lesiones. Si bien el marcador CD30 fue positivo en 57 (96.6%) de los casos, en la mayoría (49/86%) la inmunoexpresión fue menor al 10% del total de células positivas, sugiriendo así que la positividad para este marcador no se restringe a los trastornos linfoproliferativos CD30+ y no es un requisito para su diagnóstico. Aunque limitado por el bajo tamaño muestral, un hallazgo importante del estudio fue que tres de los casos analizados exhibieron mitosis aberrantes y abundantes CGMA, con alta positividad a CD30. Ninguna de las muestras presentó restricción de cadena, siendo positivas para kappa y lambda, lo cual sustenta la policlonalidad de estas lesiones.

En cuanto a la presentación clínica, más de la mitad de los casos se presentaron en mujeres en la sexta década de la vida. De acuerdo con la mayoría de información de la literatura científica, no existe predilección por sexo (Hirshberg y cols., 2006; Elzay, 1983); sin embargo algunas series (Shen y cols., 2015; Fonseca y cols., 2013) se reporta un ligero predominio hacia el sexo masculino (1.8:1 y 1.3:1, respectivamente), o al sexo femenino (1:1.8) (Salisbury y cols., 2009). Las úlceras de Riga-Fede no fueron incluidas en nuestra serie de casos, debido a esto la edad de aparición observada concuerda con la reportada entre la sexta y séptima décadas de vida (Vera-Sierra, 2013; Chatzistamou y cols., 2012; Segura y cols., 2008)

En concordancia con los resultados de este estudio, la presentación clínica más frecuente fue la úlcera localizada en el borde lateral de lengua (Hirshberg y cols., 2006; García y cols., 2002;

Regezi y cols., 1993; el-Mofty y cols., 1993; Elzay, 1983); sin embargo, se han descrito otras localizaciones como el piso de boca, la mucosa bucal y la mucosa labial (Shen y cols., 2015; Fonseca y cols., 2013; Segura y cols., 2008). Dos de los 59 casos presentaban integridad del epitelio, por lo que fueron diagnosticados como granulomas traumáticos con eosinofilia estromal, algunos autores sugieren que esta presentación clínica se trata de una fase temprana en el desarrollo de la úlcera (Didona y cols., 2015; Vélez y cols., 1997)

Los casos analizados tenían una mediana de tiempo de evolución de dos meses, en contraste con lo reportado por Segura y cols. (2008), quienes reportan estas lesiones como de evolución rápida (12 semanas [2-28 meses]). Otros autores (García y cols., 2002; Doyle y cols., 1989) mencionan que el tiempo de evolución puede variar entre un mes y varios años. La sintomatología dolorosa no fue una característica presente en este estudio (31.5%), en contraste con la serie de 19 casos (Fonseca y cols., 2013) que describe dolor en 63% de ellos. Lo anterior pudiera ser explicado por el carácter retrolectivo del estudio.

La presencia de infiltrado inflamatorio mixto, abundante, dispuesto de manera difusa y localizada en lámina propia profunda fueron hallazgos histopatológicos comunes a la mayoría de las lesiones, en concordancia con lo reportado previamente (el-Mofty y cols., 1993; Elzay, 1983). El infiltrado generalmente está constituido por linfocitos, neutrófilos, células plasmáticas, e histiocitos, con o sin presencia de células cebadas (Segura y cols., 2008; el Mofty y cols., 1993; Regezi y cols., 1993).

La presencia de células grandes mononucleares atípicas ha sido reportada en el 10 al 50% de los casos de procesos reactivos con eosinofilia estromal (Shen y cols., 2015; Salisbury y cols., 2009; Segura y cols., 2008; Alobeid y cols., 2004); en el presente estudio se identificaron en el 18.6% de

los casos. Un estudio reciente (Kaplan y cols., 2016) las reporta en 5 (31%) casos de úlceras eosinófilas y en 1(12%) de úlceras inespecíficas bucales que fueron usadas como controles, lo que respalda la teoría que la úlcera eosinófila más que pertenecer al espectro de trastornos linfoproliferativos CD30+, es un simulador clínico e histopatológico de origen reactivo.

Con relación al marcaje para CD30, el 86% de casos positivos tuvo un porcentaje de inmunoexpresión menor al 10% del total de células observadas. En las series que preceden a este estudio se han descrito frecuencias señalando positividad a este marcador en úlceras eosinófilas, que varían del 31% (Kaplan y cols. 2016) al 77% (Fonseca y cols. 2013; Salisbury y cols. 2009; Hishberg y cols. 2006). Sin embargo es importante subrayar que en las publicaciones mencionadas, en todos los casos la inmunoexpresión se describió como débilmente positiva y con un patrón de marcaje inespecífico; además, no reportan el porcentaje de inmunoexpresión de cada caso observado (Kaplan y cols. 2016; Fonseca y cols. 2013; Salisbury y cols. 2009; Hishberg y cols. 2006). De igual manera que en el presente estudio, en la serie de Fonseca y cols. (2013), la positividad a CD30 no permite diferenciar a las células grandes atípicas mononucleares, de los linfocitos T activados y reactivos. Por otra parte, la inmunoexpresión de CD30 también se ha asociado enfermedades inflamatorias como dermatitis atópica, reacciones medicamentosas, sarna, molusco contagioso y picaduras de insectos, por lo que se pudiera pensar que las células CD30+ se trataran un componente reactivo más que un proceso neoplásico.

En las muestras analizadas, aunque en ocasiones débiles, el inmunomarcaje para células dendríticas (CD23 y CD123) fue superior al 80%. Al respecto, el papel de las células dendríticas en reacciones de hipersensibilidad en modelos murinos (Metcalfe y cols., 2016; Jacobsen y cols., 2011), sugiere una posible dependencia por parte de los eosinófilos hacia la actividad de las células dendríticas, debido a que éstas funcionas como coestimulador para la activación y degranulación

de los eosinófilos y de linfocitos T; así mismo, se ha demostrado que los eosinófilos son necesarios para la activación y proliferación de células T efectoras y de memoria, sin requerir necesariamente del MHCII, hecho que podría explicar la alta presencia de estos tres tipos de células en los procesos reactivos crónicos con eosinofilia estromal.

En cuanto al inmunofenotipo para S-100, el marcador fue únicamente positivo en células de Langerhans, en contraste con lo reportado por Regezi y cols., (1993), que analizaron 8 casos que presentaban células grandes mononucleares atípicas positivas a S-100, que por su localización e inmunofenotipo probablemente eran células de Langerhans.

Respecto al marcador CD20, si bien el 90% de los casos fueron positivos, su expresión fue menor al 10%, similar a lo reportado previamente (Fonseca y cols., 2013). Si bien se demostró la presencia de linfocitos B y células plasmáticas (56/94.9%) como componentes del infiltrado inflamatorio, en ninguno de los casos fue observada monoclonalidad de estas lesiones.

En dos de nuestros casos se sugirió la presencia del virus de Epstein Barr por las positividad a EBER; algunos autores han sugerido a la úlcera mucocutánea como diagnóstico diferencial histopatológico de la úlcera eosinófila; siendo la primera una entidad poco reportada en cavidad bucal asociada a inmunosupresión, y que se caracteriza por ser positiva a CD30, CD15 y EBER. No podemos asegurar que los casos positivos se traten de ésta entidad, ya que se tendría que valorar el estado general de aquellos pacientes y la positividad para los otros marcadores.

Respecto a la cantidad de eosinófilos, en este estudio se obtuvo una mediana de 38 (Q_1-Q_3: 16-106) eosinófilos por campo 40x, cifra menor a la media de 100 eosinófilos por campo reportada por Kaplan y cols. (2016), que contrasta con el bajo número de eosinófilos (15/campo) que se presentan en úlceras inespecíficas de la mucosa bucal. Una de la series evalúa su presencia como

leve, moderada o abundante, encontrándose en cantidad leve en la mayoría de casos (Shen y cols., 2015).

El papel de los eosinófilos en estos procesos no está del todo aclarado, llama la atención que la mayoría de las úlceras traumáticas bucales están desprovistas de eosinófilos o los presentan en baja cantidad y en estratos superficiales (Kaplan y cols., 2016; Fonseca y cols., 2013). Aunque se ha sugerido que los eosinófilos representan una reacción antigénica resultante de la ruptura de la mucosa tras el trauma (Elzay, 1983), de manera inversa, la ulceración pudiera atribuirse a la proliferación de células T citotóxicas o productos tóxicos liberados por la degranulación de los eosinófilos (Sharma y cols., 2016). Los eosinófilos generan un amplio espectro de citocinas como el factor de necrosis tumoral, capaz de amplificar el daño tisular (Munitz y cols., 2004; Straumann y Simon, 2004).

Los vasos sanguíneos con hiperplasia y la proliferación endotelial hallazgos frecuentes en estas lesiones (Didona y cols., 2015; Segura y cols., 2008), contrario a nuestros hallazgos, solo un tercio de nuestros casos mostraron hiperplasia endotelial. La presencia de mitosis en el presente estudio, al igual que lo reportado previamente (Salisbury y cols., 2009; Hirshberg y cols., 2006), fue poco frecuente; sin embargo los casos que las presentaban correspondieron a 3 de los 4 casos con mayor porcentaje de expresión del marcador CD30, lo que sugiere un seguimiento clínico a largo plazo de esos pacientes, debido a la alta actividad celular que presentaron.

Dentro de las limitaciones del estudio se encuentra su diseño, ya que al ser retrolectivo la información clínica fue obtenida a través de una fuente secundaria, ocasionando dificultad para la obtención de la información clínica completa, por lo que pudiera haber un sub registro de los datos presentados; dificultando o imposibilitando en ocasiones el análisis con algunas variables como la

presencia de dolor. Adicionalmente, dada la alta actividad celular identificada en algunos de los casos, el seguimiento de los pacientes hubiera aportado información de mucha utilidad para el presente estudio.

8. Conclusiones

- La baja expresión encontrada para el marcador CD30 en los procesos reactivos crónicos con estroma eosinófilo, sugiere que la mayoría se encuentra relacionada con un proceso reactivo originado propiamente por la lesión.
- Los casos altamente positivos a CD30 mostraron mitosis aberrantes, por lo que no se puede descartar un trastorno linfoproliferativo en estos casos. Se indica su seguimiento a largo plazo, así como la valoración de presencia de lesiones en otras mucosas y piel.
- La presencia de células dendríticas concomitante a la presencia de eosinófilos y linfocitos T demostrada en este estudio, apoyan la teoría de carácter reactivo como un proceso inmunológico local más que neoplásico en la úlcera eosinófila.
- Se sugiere evaluar en conjunto las características clínicas, histopatológicas, inmunohistoquímicas y genéticas de los procesos reactivos crónicos con eosinofilia estromal, en caso de sospecha de un trastorno linfoproliferativo.
- En aquellas lesiones que resulten positivas a la presencia de VEB, será indispensable valorar la condición sistémica del paciente, pues no remitirán a menos que ésta se controle.

9. Perspectivas

A partir de los resultados del presente estudio es de gran importancia realizar estudios comparativos entre los procesos reactivos crónicos con eosinofilia estromal y trastornos linfoproliferativos CD30+ de piel o cavidad bucal, así como iniciar el establecimiento de criterios histopatológicos que brinden menor margen de error para realizar el diagnóstico y distinción con entidades histológicamente semejantes. La realización de estudios complementarios con otros inmunomarcadores, así como el uso de técnicas moleculares y genéticas ayudarán a comprender mejor la patogénesis y comportamiento de esta entidad.

10. Referencias

-Abdel-Naser MB. Tsatsou F, Hippe S, Knolle J, Anagnostopoulos I, Stein H, Zouboulis CC. Oral eosinophilic ulcer, an Epstein- Barr virus-associated CD30+ lymphoproliferation? Dermatol 2011; 222:113-118.

-Agarwal M, Shenjere P, Blewitt RW, Hall G, Sloan P, Pigadas N, Banerjee SS. CD30-positive T-cell lymphoproliferative disorder of the oral mucosa- An indolent lesion: report of four cases. Int J Surg Pathol 2008; 16:286-290.

-Alobeid B. Pan LX, Milligan L, Budel L, Frizzera G. Eosinophil-rich CD30+ lymphoproliferative disorder of the oral mucosa: A form of "traumatic eosinophilic granuloma". Am J Clin Pathol 2004; 121:43-50.

- Axelrod FB, Pearson J. Congenital sensory neuropathies. Diagnostic distinction from familial dysautonomia. Am J Dis Child 1984; 138:947-954.

-Baiyee D, Warnke R, Natkunam Y. Lack of utility of CD20 immunohistochemistry in staging bone marrow biopsies for diffuse large B-cell lymphoma. Appl Immunohistochem Mol Morphol 2009; 17:93-95.

-Bhaskar SN, Lilly GE. Traumatic granuloma of the tongue (human and experimental). Oral Surg Oral Med Oral Pathol 1964; 18:206-218.

-Boffano P, Gallesio C, Campisi P, Roccia F. Traumatic ulcerative granuloma with stromal eosinophilia of the retromolar region. J Craniofac Surg 2009; 20:2150-2152.

-Bortoluzzi M. Passador-Santos F, Capella D, Manfro G, Nodari RJ, Presta A. Eosinophilic ulcer of oral mucosa: a case report. Annali di Stomatologia 2012; 3:11-13.

-Cepeda LT, Pieretti M, Chapman SF, Horenstein MG. CD30positive atypical lymphoid cells in common nonneoplastic cutaneous infiltrates rich in neutrophils and eosinophils. Am J Surg Pathol 2003; 27:912-918.

-Cesinaro AM, Maiorana A. Verruca vulgaris with CD30-positive lymphoid infiltrate: a case report. Am J Dermatopathol 2002; 24:260-263.

-Chatzistamou I, Doussis-Anagnostopoulou I, Georgiu G, Gkilas H, Prodromidis G, Andrikopoulou M, Sklavounou A. Traumatic ulcerative granuloma with stromal eosinophilia: report of a case and literature review. J Oral Maxillofac Surg 2012; 70:349-353.

-Chen D, Zou J, Zong Y, Meng H, An G, Yang L. Anti-human CD138 monoclonal antibodies and their bispecific formats: generation and characterization. Immunopharmacol Immunotoxicol 2016; 8:1-9.

-Chim CS, Chan AC, Raymond L. Primary CD30 positive anaplastic large cell lymphoma of the lip. Oral Oncol 1998; 4:313-315.

-Chimenti S, Fargnoli MC, Pacifico A, Peris K. Mucosal involvement in a patient with lymphomatoid papulosis. J Am Acad Dermatol 2001; 44:339-341.

-de Leval L, Gaulard P. CD30+ lymphoproliferative disorders. Hematol 2010; 10:1627-1630.

-del Rio E, Sánchez Yus E, Requena L, García Puente L, Vazquez Veiga H. Oral pseudolymphoma: a report of two cases. J Cutan Pathol 1997; 24:51-55.

-Dhaliwal B1, Pang MO, Yuan D, Yahya N, Fabiane SM, McDonnell JM, Gould HJ, Beavil AJ, Sutton BJ. Conformational plasticity at the IgE-binding site of the B-cell receptor CD23. Mol Immunol 2013; 56:693-697.

-Didona D, Paolino G, Donati M, Didona B, Calvieri S, et al. Eosinophilic ulcer of the tongue - Case report. An Bras Dermatol 2015; 90:588-590.

-Dojcinov SD, Venkataraman G, Raffeld M, Pittaluga S, Jaffe ES. EBV positive mucocutaneous ulcer--a study of 26 cases associated with various sources of immunosuppression. Am J Surg Pathol 2010; 34:405-417

-Doyle JL, Geary W, Baden E. Eosinophilic ulcer. J Oral Maxillofac Surg 1989; 47:349-352.

-Eichenfield LF, Honig PJ, Nelson L. Traumatic granuloma of the tongue (Riga-Fede disease): association with familial dysautonomia. J Pediatr 1990; 116:742-744.

-Eleni G, Panagiotis S, Andreas K, Georgia A. Traumatic ulcerative granuloma with stromal eosinophilia: a lesion with alarming histopathologic presentation and benign clinical course. Am J Dermatopathol 2011; 33:192-194.

-Elovic AE, Gallagher GT, Kabani S, Galli SJ, Weller PF, Wong DT. Lack of TGF-alpha and TGF-beta 1 synthesis by human eosinophils in chronic oral ulcers. Oral Surg Oral Med Oral Pathol Oral Radiol Endod 1996; 81:672-681

-Elzay RP. Traumatic ulcerative granuloma with stromal eosinophilia (Riga-Fede's disease and traumatic eosinophilic granuloma). Oral Surg Oral Med Oral Pathol 1983; 55:497-506.

-el-Mofty SK, Swanson PE, Wick MR, Miller AS. Eosinophilic ulcer of the oral mucosa. Report of 38 new cases with immunohistochemical observations. Oral Surg Oral Med Oral Pathol 1993; 75:716-722.

-el-Tatawy R, Abdel-Latif A, Mansour L, Abd-Rabboh M. Acquired smooth muscle hamartoma associated with eosinophilic ulcers of the scrotum. Egypt Dermatol On J 2007; 3:2-6.

-Erõs N, Marschalkó M, Lõrincz A, Hársing J, Csomor J, Szepesi A, Matolcsy A, Kárpáti S. CD30-positive anaplastic large T-cell lymphoma of the tongue. J Eur Acad Dermatol Venereol 2009; 23: 231-232.

-Fernández-Guarino M, Carrillo-Gijón R, Jaén-Olasolo P. Papulosis linfomatoide: hallazgos clínico-patológicos en 18 pacientes. Actas dermosifiligr 2012; 103:388-393.

-Ficarra G, Prignano F, Romagnoli P. Traumatic eosinophilic granuloma of the oral mucosa: a CD30+ (Ki-1) lymphoproliferative disorder? Oral Oncol 1997; 33:375–379.

-Fonseca F, Benevenuto de Andrade BA, Coletta R, Vargas PA, Lopes MA, Almeida O, Santos-Silva AR. Clinicopathological and immunohistochemical analysis of 19 cases of oral eosinophilic ulcers. Oral Surg Oral Med Oral Pathol Oral Radiol 2013; 115:532-540.

-Gagari E, Stathopoulos P, Katsambas A, Avgerinou G. Traumatic ulcerative granuloma with stromal eosinophilia: a lesion with alarming histopathologic presentation and benign clinical course. Am J Dermatopathol 2011; 2:192-194.

-Gallardo F, Barranco C, Toll A, Pujol RM. CD30 antigen expression in cutaneous inflammatory infiltrates of scabies: a dynamic immunophenotypic pattern that should be distinguished from lymphomatoid papulosis. J Cutan Pathol 2002; 29:368-373.

-Gao S, Wang Y, Liu N, Li S, Du J. Eoninophilic ulcer of the oral mucosa: A clinicopathological analysis. Chin I Dent Res 2000; 3:47-50.

-Garcia M, Pagerois X, Curcó N, Tarroch X, Vives P. Eosinophilic Ulcer of the Oral Mucosa: 11 Cases. Ann Dermatol Venereol 2002; 129:871-873.

-Gonçales ES, Rubira-Bullen IF, Rubira CM, Miyazawa M, Chinellato LE, Consolaro A. Eosinophilic ulcer of the oral mucosa versus squamous cell carcinoma. Quintessence Int 2007; 38:677-680.

-Hirshberg A, Amariglio N, Akrish S, Yahalom R, Rosenbaum H, Okon E, Kaplan I. Traumatic ulcerative granuloma with stromal eosinophilia: a reactive lesion of the oral mucosa. Am J Clin Pathol 2006; 126:522-529.

-Hong M. Young Hyeh K. CD30-Positive T-Cell Lymphoproliferative disease of the oral mucosa in children: A Manifestation of Epstein-Barr Virus-Associated T-Lymphoproliferative Disorder. Journal of Pathology and Translational Medicine 2015; 49:525-530.

-Hwong H, Jones D, Prieto VG, Schulz C, Duvic M. Persistent atypical lymphocytic hyperplasia following tick bite in a child: report of a case and review of the literature. Pediatr Dermatol 2001; 18:481-484.

-Itoh S. Masatsugu A, Hinoue A, Ohta M, Wakasa T, Shintaku M, Fukumoto T, Kimura T, Horiguchi Y. CD30+ pseudolymphoma arising on the lower lip. J Deermatol 2010; 1:133-137.

-Ishikawa T. Kramer RH. Sdcl Negatively Modulates Carcinoma Cell Motility and Invasion. Exp Cell Res 2010; 6:951-965.

-Jacobsen EA, Zellner KR, Colbert D, Lee NA, Lee JJ. Eosinophils regulate dendritic cells and Th2 pulmonary immune responses following allergen provocation. J Immunol 2011; 187:6059-6068.

-Kadin ME. Current management of primary cutaneous CD30+ T-cell lymphoproliferative

disorders. Oncolog 2009; 1:1158-1164.

-Kaplan I, Aizic A, Shlomi B, Solar I, Raiser V. Analysis of traumatic ulcerative granuloma with stromal eosinophilia: CD30 and clonality. Oral Surg Oral Med Oral Pathol Oral Radiol 2016; 122: 170.

-Kato N, Tomita Y, Yoshida K, Hisai H. Involvement of the tongue by lymphomatoid papulosis. Am J Dermatopathol 1998; 20:522-526.

-Kim KJ, Lee MW, Choi JH, Sung KJ, Moon KC, Koh JK. CD30-positive T-cellrich pseudolymphoma induced by gold acupuncture. Br J Dermatol 2002; 146:882-884.

-Kita H, Gleich GJ. Eosinophils and IgE receptors: a continuing controversy. Blood 1997; 89:3497-3501.

-Kong YY, Dai B, Kong JC, Lu HF, Shi DR. Neutrophil/eosinophil-rich type of primary cutaneous anaplastic large cell lymphoma: a clinic-pathological, immunophenotypic and molecular study of nine cases. Histopathology 2009; 2:189-196.

- Leinweber B, Kerl H, Cerroni L. Histopathologic features of cutaneous herpes virus infections (herpes simplex, herpes varicella⁄zoster): a broad spectrum of presentations with common pseudolymphomatous aspects. Am J Surg Pathol 2008; 30:50-58.

-Ma H, Abdul-Hay M. T-cell lymphomas, a challenging disease: types, treatments, and future. Int J Clin Oncol 2017; 22:18-51.

-Matsumoto N, Ohki H, Mukae S, Amano Y, Harada D, Nishimura S, Komiyama K. Anaplastic large cell lymphoma in gingiva: case report and literature review. Oral Surg Oral Med Oral Pathol Oral Radiol Endod 2008; 4:e29-e34.

- May SA, Jones D, Medeiros LJ, Duvic M, Prieto VG, Lazar AJ. Oral-cutaneous CD4-positive T-cell lymphoma: a study of two patients. Am J Dermatopathol 2007; 29:62-67.

-Metcalfe DD, Pawankar R, Ackerman SJ, Akin C, Clayton F, Falcone FH, Gleich GJ, Irani AM, Johansson MW, Klion AD, Leiferman KM, Levi-Schaffer F, Nilsson G, Okayama Y, Prussin C, Schroeder JT, Schwartz LB, Simon HU, Walls AF, Triggiani M. Biomarkers of the involvement of mast cells, basophils and eosinophils in asthma and allergic diseases. World Allergy Organ J 2016; 11:1-15.

-Mezei MM, Tron VA, Stewart WD, Rivers JK. Eosinophilic ulcer of the oral mucosa. J Am Acad Dermatol 1995; 33:734-740

-Milenovic A, Boras VV, Ilic I, Dotlic S, Aurer I, Kinda SB, Mayer M, Mikulic M, Tomasovic-Loncariz C, Skrinjar I. Simultaneous presentation of oral and skin anaplastic large T-cell lymphoma. Acta Clin Croat 2014; 53:246-251.

-Moreno-Ramirez D, Garcia-Escudero A, Rios-Martin JJ, Herrera-Saval A, Camacho F. Cutaneous pseudolymphoma in association with molluscum contagiosum in an elderly patient. J

Cutan Pathol 2003; 30:473-475.

-Munitz A, Levi-Schaffer F. Eosinophils: new roles for old cells. Allergy 2004; 59:268-275.

-Neville B. Damm D, Allen C, Chi C. Oral and Maxillofacial Pathology. Ed. Elsevier. Canada. 2016; 260-262.

-Pardanani A, Reichard KK, Zblewski D, Abdelrahman RA, Wassie EA, Morice Ii WG, Brooks C, Grogg KL, Hanson CA, Tefferi A, Chen D. CD123 immunostaining patterns in systemic mastocytosis: differential expression in disease subgroups and potential prognostic value. Leukemia 2015; 18:348.

-Pérez-Flores V, Guardo AC, Rossi NE, Recio MJ, Reiné J, Regueiro JR. El complejo TCR/CD3: especificidad con flexibilidad. Inmunología 2006; 25:50-56.

-Pilolli GP, Lucchese A, Scivetti M, Maiorano E, Favia G. Traumatic ulcerative granuloma with stromal eosinophilia of the oral mucosa: histological and immunohistochemical analysis of three cases. Minerva Stomatol 2007; 56:73-79.

-Pujol RM, Muret MP, Bergua P, Bordes R, Alomar A. Oral involvement in lymphomatoid papulosis. Report of two cases and review of the literature. Dermatology 2005; 1:53-57.

-Rakocz M, Frand M, Brand N. Familian Dysautonomia with Rifa-Fede's disease: Report of case. ASDC J Dent Child 1987; 54:57-59.

- Regezi JA, Zarbo RJ, Daniels TE, Greenspan JS. Oral traumatic granuloma. Characterization of the cellular infiltrate. Oral Surg Oral Med Oral Pathol 1993; 75:723-727.

-Ribeiro ALR, Oliviera Mendes FR, Alves SM, Phineiro JJV. Eosinophilic ulcer. The role of stress-induced psychoneuroimmunologic factors. Oral Maxillofac Surg 2011; 15:179-182.

-Rosenberg A, Biesma DH, Sie-Go DM, Slootweg PJ. Primary extranodal CD30-positive T-cell non-Hodgkin lymphoma of the oral mucosa; Report of two cases. Int J Oral Maxillofac Surg 1996; 25:57-9.

-Rosenwasser LJ, Meng J. Anti-CD23. Clin Rev Allergy Immunol 2005; 29:61-72.

-Salisbury CL, Budnick SD, Li S. T-cell receptor gene rearrangement and CD30 immunoreactivity in traumatic ulcerative granuloma with stromal eosinophilia of the oral cavity. Am J Clin Pathol 2009; 132:722-727.

-Sauder MB, O'Malley JT, LeBoeuf NR. CD30+ Lymphoproliferative disorders of the skin. Hematol Oncol Clin North Am 2017; 31:317-334.

-Savarrio I, Gibson J, Dunlop DJ, O'Rourke N, Fitzsimons EJ. Spontaneous regression of an anaplastic large cell lymphoma in the oral cavity: firts reported case and review of the literature. Oral Oncol 1993; 35:609-613.

-Schwarting R, Gerdes J, Durkop H, Falini B, Pileri S, Stein H. BER-H2: a new anti-Ki-1 (CD30)

monoclonal antibody directed at a formol-resistant epitope. Blood 1989; 74:1678-1689.

-Sciallis A., E Law M, Inwards D, McClure R, Macon W, Kurtin P, Dogan A, Feldman A. Mucosal CD30-positive T-cell lymphoproliferations of the head and neck show a clinicopathologic spectrum similar to cutaneous CD30-positive T-cell lymphoproliferative disorders. Modern Pathology 2012; 25:983-992.

-Sciubba J, Said-Al-Naief N, Fantasia J. Critical review of lymphomatoid papulosis of the oral cavity with case report. Oral Surg Oral Med Oral Pathol Oral Radiol Endod 2000; 90:195-204.

-Sedaghat F1, Notopoulos A. S100 protein family and its application in clinical practice. Hippokratia 2008; 12:198-204.

-Segura S, Romero D, Mascaro Jr JM, Colomo L, Ferrando J, Estrach T. Eosinophilic ulcer of the oral mucosa: another histological simulator of CD30+ lymphoproliferative disorders. Br J Dermatol 2006; 155:460-463.

-Segura S, Pujol RM. Eosinophilic ulcer of the oral mucosa: a distinct entity or a non-specific reactive pattern? Oral Dis 2008; 14:287-295.

-Shapiro L, Juhlin EA. Eosinophilic ulcer of the tongue report of two cases and review of the literature. Dermatologica 1970; 140:242-250.

-Sharma B, Koshy G, Kapoor S. Traumatic Ulcerative Granuloma with stromal eosinophila: A case report and review of pathogenesis. J Clin Diag Res 2016; 10:7-9.

-Shen WR, Chang J, Wu YC, Cheng SJ, Chen HM, Wang YP. Oral traumatic ulcerative granuloma with stromal eosinophilia: A clinicopathological study of 34 cases. J Form Medical Assoc 2015; 114:881-885.

-Stein H, Foss HD, Dürkop H, Marafioti T, Delsol G, Pulford K, Pileri S, Falini B. CD30+ anaplastic large cell lymphoma: a review of its histopahologic, genetic, and clinical features. Blood 2000; 96:3681-3695.

- Straumann A, Simon HU. The physiological and pathophysiological roles of eosinophils in the gastrointestinal tract. Allergy 2004; 59:15-25.

-Tang TT, Glicklich M, Hodach AE, Oechler HW, McCreadie SR. Ulcerative eosinophilic granuloma of the tongue. A light- and electron-microscopic study. Am J Clin Pathol 1981; 75:420-425.

-Taylor CR, Rudbeck L, Sjerup A. Immunohistochemical staining methods. 6ta edición. Dako Denmark A/S 2013.

-Terada T. EB-virus associated primary CD30-positive lymphoproliferative disease o the maxillary gingival in an inmunocompetent woman. Oral Oncology 2012; 48:e11-e12.

-Velez A, Alamillos FJ, Dean A, Rodas J, Acosta A. Eosinophilic ulcer of the oral mucosa: report of a recurrent case on the tongue. Clin Exp Dermatol 1997; 22:154-156.

-Vera-Álvarez J, Marigil-Gómez M, Agorreta M, García-Prats MD, Lacasa-Laliena1 M, Piris-Pinilla M. CD30 (Ki-1) primary cutaneous anaplastic large-cell lymphoma mimicking an epithelioid sarcoma. Rev Española Patología 2004; 37:213-218

-Vera-Sirera B. Delhom-Valero J. Ruiz de la Hermosa CB, Vera-Sempere F. Úlcera eosinofílica lingual: un reto diagnóstico de patogenésis cotrovertida. Rev Esp Cir Oral Maxilofac 2013; 35:128-132.

-Villa A, Mariani U, Villa F. T-cell lymphoma of the oral cavity: a case report. Aust Dent J 2010; 2:203-206.

-von Domarus H, Hoppe W, Willer M. Experimental study on the traumatogenic' eosinophilic granuloma of the tongue. Dtsch Zahnarztl 1980; 35:90-92.

-Waarnker R, Isaacson P. Inmunohistochemical Analysis of Lymphoyd tissue. En Neoplastic hematopathology. Knowles D. Lippincott W.W. Philadelphia. 2001; Cap 4:227-25.

-Wang W, Cai, Y, Sheng W, Lu HF, Li XQ. The spectrum of primary mucosal CD30-positive T-cell lymphoproliferative disordes of the head and neck. Oral Surg Oral Med Oral Pathol Oral Radiol 2014; 117:96-104.

-Weiss LM1, Chen YY. EBER in situ hybridization for Epstein-Barr virus. Methods Mol Biol 2013; 999:223-230.

-Wilhelm TR, Taddeo A, Winter O, Schulz AR, Mälzer JN, Domingo C, Biesen R6, Alexander T, Thiel A, Radbruch A, Hiepe F, Gerl V. Siglec-1-positive plasmacytoid dendritic cells (pDCs) in human peripheral blood: A semi-mature and myeloid-like subset imbalanced during protective and autoimmune responses. Clin Immunol 2016; 163:42-51.

-Willberg J, Rautava J, Syrjänen S. Recurrent eosinophilic ulcer of the oral mucosa. Oral and Maxillofac Pathol 2015; e166.

-Wong DT, Donoff RB, Yang J, Song BZ, Matossian K, Nagura N, Elovic A, McBride J, Gallagher G, Todd R, Chiang T, Chou L, Yung CM, Galli SJ, Weller PF. Sequential expression of transforming growth factors alpha and beta 1 by eosinophils during cutaneous wound healing in the hamster. Am J Pathol 1993; 143:130-142.

-Xiong J, Chen H, Jiang Y, Xu X, Zhang W, Zeng X, Sun J. Lymphomatoid papulosis: a clinicopathologic study of 22 cases. Zhonghua Yi Xue Za Zhi 2015; 8:3750-3752.

-Yamazaki H. Shirasugi Y. Kajiwara, Sasaki M, Otsuru M, Aoki T, Ota Y, Kaneko A, Nakamura N. Concurret onset of an eosinophilic ulcer of the oral mucosa with perpheral eosinophiia in a human T-cell leukemia virus type I carrier. . Oral Surg Oral Med Oral Pathol Oral Radiol 2012; 114:e43-e48.

-Yoon HJ, Choe JY, Jeon YK. Mucosal CD30 positive T-cell lymphoproliferative disorder arising in the oral cavity following dental implants: Report of the fisrt case. Int J Surg Pathol 2015; 23:656-661.

-Zaenglein A, Chang MW, Meeha S, Axelrod F, Orlow S. Extensive Rifa-Fede disease of the lip and tongue. J Am Ac Dermatol 2002; 47:445-447.

ANEXOS

Anexo 1. Ficha de recolección de datos

INMUNOMARCAJE DE PROCESOS REACTIVOS CRÓNICOS CON ESTROMA EOSINOFÍLICO

No. de Expediente: _____ **Fecha:** _____

Datos demográficos			
ID:	Nombre del paciente:	Edad:	Sexo:
Nombre del solicitante:		Lugar de procedencia:	
Códigos: Sexo (Masculino[1], Femenino[2]); Lugar de procedencia (UAM[1], Hospital Juárez de México[2], Centro Médico Nacional Siglo XXI[3], Particular[4])			

Características clínicas			
Aspecto:	Tipo de biopsia:	Localización: _____	Sintomatología:
Tiempo de evolución: _____ días/meses/años	Tamaño: _____mm.	Diagnóstico clínico:	
Códigos: Aspecto (Úlcera[1], Nódulo[2], Placa[3]); Tipo de biopsia (Incisional[1], Escisional[2]); Localización (Borde lateral de lengua[1], Dorso de lengua[2], Vientre de lengua[3], Piso de boca[4], Mucosa yugal[5], Mucosa labio superior[6], Mucosa labio inferior[7], Encia[8], Paladar duro[9], Paladar blando[10], Otro[11]; Sintomatología (Dolor[1], Ardor[2], Ninguna[0]).			

Características histopatológicas		
Tipo de epitelio:	Características del epitelio:	Membrana fibrinoide:
Tejido de granulación		
Infiltrado Inflamatorio: Tipo Cantidad Ubicación Patrón de distribución		Presencia de eosinófilos: Eosinófilos por campo 10x 0-25 26-50 51-75 76-100 >100 Ubicación Patrón de distribución
Presencia de células grandes mononucleares:		Mitosis por campo 10x:
Diagnóstico histopatológico previo: Úlcera eosinofílica	Granuloma eosinofílico	Otro:_____
Diagnóstico histopatológico final: Úlcera eosinofílica	Granuloma eosinofílico	Otro:_____
Códigos: Tipo de epitelio (No queratinizado[1], Paraqueratinizado[2], Ortoqueratinizado[3]); Características del epitelio (Pérdida de la continuidad[1], Hiperplasia[2], Atrofia); Membrana fibrinoide (Si[1], No[0]); Tejido de granulación (SI[1], No[2]); Presencia de histiocitos (SI[1], No[2]) ;Infiltrado inflamatorio (Si[1], No[0]), Tipo (Mixto[1], Linfocitario[2], Linfoplasmocitario[3], Plasmocitario[4]), Cantidad (Leve[1], Moderado[2], Abundante[3]), Ubicación (Lámina propia superficial[1], Lámina propia profunda[2], Tejido conectivo subyacente[3], Músculo[4]), Patrón de distribución (Focal[1], Difuso[2]); Presencia de eosinófilos (Si[1], No[0]); Pleomorfismo celular (Si[1], No[0]); Mitosis por campo 10x (Ninguna[0], 1-5[1], 5-10[2], >10[3]).		

Expresión Inmunohistoquímica	
CD3	**CD20**
Número de células:	Número de células:
Número de células positivas:	Número de células positivas:
Porcentaje de células positivas:	Porcentaje de células positivas:
Sitio de marcaje:	Sitio de marcaje:
Localización del marcaje:	Localización del marcaje:
Intensidad de expresión:	Intensidad de expresión:
CD30	**S-100**
Número de células:	Número de células:
Número de células positivas:	Número de células positivas:
Porcentaje de células positivas:	Porcentaje de células positivas:

Sitio de marcaje:	Sitio de marcaje:
Localización del marcaje:	Localización del marcaje:
Intensidad de expresión:	Intensidad de expresión:
Kappa	**Lambda**
Número de células:	Número de células:
Número de células positivas:	Número de células positivas:
Porcentaje de células positivas:	Porcentaje de células positivas:
Sitio de marcaje:	Sitio de marcaje:
Localización del marcaje:	Localización del marcaje:
Intensidad de expresión:	Intensidad de expresión:
CD138	**CD23**
Número de células:	Número de células:
Número de células positivas:	Número de células positivas:
Porcentaje de células positivas:	Porcentaje de células positivas:
Sitio de marcaje:	Sitio de marcaje:
Localización del marcaje:	Localización del marcaje:
Intensidad de expresión:	Intensidad de expresión:
CD123	**EBER**
Número de células:	Número de células:
Número de células positivas:	Número de células positivas:
Porcentaje de células positivas:	Porcentaje de células positivas:
Sitio de marcaje:	Sitio de marcaje:
Localización del marcaje:	Localización del marcaje:
Intensidad de expresión:	Intensidad de expresión:
Códigos: Sitio de marcaje (Núcleo[1], Membrana[2], Citoplasma[3]); Localización del marcaje (Lámina propia superficial[1], Lámina propia profunda[2], Tejido conectivo subyacente[3]); Intensidad (Débil[1], Moderada[2], Fuerte[3]).	

Anexo 2a. Operacionalización de variables independientes

Variable independiente	Tipo	Medición
Sexo	Nominal	Masculino=1 y femenino=2
Edad	Cuantitativa	Años
Aspecto de la lesión	Nominal	Ulcerado=1; Nódulo=2
Tipo de biopsia	Nominal	Escisional=0; Incisional=1
Localización	Nominal	Borde lateral de lengua=1 Dorso de lengua=2 Vientre de lengua=3 Piso de boca=4 Mucosa yugal=5 Mucosa labial superior=6 Mucosa labial inferior=7 Encía=8 Paladar duro=9 Paladar blando=10
Sintomatología	Nominal	Ausencia=0 o Presencia=1
Tiempo de evolución	Cuantitativa	Meses
Tamaño	Cuantitativa	Milímetros

Anexo 2b. Operacionalización de variables independientes

Variables independiente	Tipo	Medición
Características histopatológicas		
Tipo de epitelio	Categórica	No queratinizado=1 Paraqueratinizado=2 Ortoqueratinizado=3
Características del epitelio	Categórica	Pérdida de la continuidad=0 Hiperplasia=1 Atrofia=2
Membrana fibrinoide	Nominal	Ausencia=0, Presencia=1
Tejido de granulación	Nominal	Ausencia=0, Presencia=1
Tipo de I.I	Nominal	Mixto=1 Linfocitario=2 Linfoplasmocitario=3 Plasmocitario=4
Cantidad de I.I	Categórica	Leve=1 Moderado=2 Abundante=3
Ubicación del I.I.	Nominal	Lámina propia superficial=1 Lámina propia profunda=2 T.C. subyacente=3 Músculo=4
Patrón de distribución del I.I.	Nominal	Focal=1, Difuso=2
Número de eosinófilos por campo 40x	Categórica	0-25=1 26-50=2 51-75=3 76-100=4 >100=5
Ubicación de los eosinófilos	Nominal	Lámina propia superficial=1 Lámina propia profunda=2 T.C. subyacente=3 Músculo=4
Patrón de distribución de los eosinófilos	Nominal	Focal=1, Difuso=2

Anexo 2c. Operacionalización de variables independientes

Variables independiente	Tipo	Medición
Células grandes mononucleares atípicas	Nominal	Ausencia=0, Presencia=1
Mitosis por campo 10x	Cuantitativa	Número presente por campo 10x
Diagnóstico histopatológico final	Nominal	Úlcera eosinófila=1 Granuloma traumático eosinófilo=2
Inmunoexpresión de marcadores		
CD3	Ordinal	Negativo =0 < 10%=1 11-20%=2 21-30%=3
CD20	Ordinal	Negativo=0 < 10%=1 11-20%=2 21-30%=3 >30%=5
CD23	Nominal	Negativo=0 Positivo=1
CD30	Ordinal	Negativo=0 < 10%=1 11-20%=2 21-30%=3 30-40%=5
CD123	Nominal	Débil=1 Moderada=2 Fuerte=3

Anexo 2d. Operacionalización de variables independientes

Variables independiente	Tipo	Medición
S-100	Nominal	Débil=1 Moderada=2 Intensa=3
Kappa	Nominal	Negativo=0; Positivo=1
Lambda	Nominal	Negativo=0; Positivo=1
EBER	Nominal	Negativo=0; Positivo=1